22

ANATOMIE DE L'OREILLE

ANATOMIE

DE

L'OREILLE

APPLIQUÉE A LA PRATIQUE ET A L'ÉTUDE

DES

MALADIES DE L'ORGANE AUDITIF

PAR

LE DOCTEUR A.-F. DE TRŒLTSCH,
Professeur agrégé à la Faculté de médecine de Wurzbourg.

TRADUIT DE L'ALLEMAND, AVEC LA COLLABORATION DE L'AUTEUR,

PAR LE Dr A. VAN BIERVLIET, DE BRUGES.

BRUXELLES,
TIRCHER ET MANCEAUX, IMPRIMEURS-ÉDITEURS,
Libraires de la Faculté de médecine de l'Université,

PARIS,
ADRIEN DELAHAYE,
Place de l'École-de-Médecine.

MADRID,
C. BAILLY-BAILLIÈRE,
Plaza del Principe Alfonso, 16.

1863

A MON PÈRE

A.-L. VAN BIERVLIET,

Professeur ordinaire à la Faculté de médecine de Louvain,
Membre honoraire de l'Académie royale de médecine de Belgique.

HOMMAGE RESPECTUEUX.

Digitized by the Internet Archive
in 2015

https://archive.org/details/b2237159x

PRÉFACE DU TRADUCTEUR.

—

> Dem Forscher bietet sich in der Ohrenheilkunde ein nur wenig bearbeitetes, aber äusserst ergiebiges Feld dar, welches bei sorgfältiges Cultur die reichsten Früchte verspricht.
>
> RAU, *Ohrenheilkunde.*

Le livre dont nous publions la traduction, est une œuvre essentiellement pratique, destinée à faciliter au chirurgien l'étude des maladies de l'appareil auditif. Il sert en quelque sorte d'introduction au *Traité des maladies de l'oreille* du même auteur, qui obtient actuellement en Allemagne un grand et légitime succès. Fruit de plusieurs années d'observation, écrit par un savant distingué, élève de H. Müller et de Virchow, et auquel n'ont pas manqué les sages conseils de ces hommes éminents, cet ouvrage contribuera puissamment, nous en sommes certain, à faire sortir l'otologie de l'ornière des idées préconçues et à

lui donner le rang auquel elle a droit à côté de l'ophthalmologie.

On peut s'étonner à bon droit de l'indifférence qui règne parmi les hommes de l'art, relativement aux maladies de l'oreille. Il semble que ce soit là un terrain interdit, sur lequel on n'ose pas s'aventurer, une lacune que l'on ne doit pas chercher à combler, aussi abandonne-t-on le plus souvent les malheureux malades aux ressources de la nature, ou, ce qui est plus grave, aux conseils des empiriques. Cependant, nous en appelons à tous ceux auxquels il a été donné de soulager ces infortunés, n'ont-ils pas été témoins de leurs angoisses, n'ont-ils pas entendu dire plus d'une fois : Que ne puis-je échanger ma surdité contre une maladie grave ; et quels malades sont plus heureux, plus reconnaissants que les malheureux privés de l'ouïe, auxquels on rend les jouissances de la vie sociale.

Il est vrai qu'il serait injuste de reprocher au praticien d'ignorer une branche de l'art de guérir qu'on ne s'est pas donné la peine de lui enseigner. Nous ne craignons pas d'être taxés d'exagération en avançant que l'otologie n'a jamais fait partie de l'enseignement officiel, ni en France, ni en Belgique. Celui qui veut l'étudier doit recourir aux ouvrages de quelques spécialistes et se former à la pratique

en visitant les rares cliniques qui existent en Angleterre et en Allemagne. Lorsqu'il aura réuni, à force de travail, les notions qui lui permettront de compléter son instruction, de prendre rang parmi le petit nombre de praticiens qui s'adonnent avec zèle à l'étude de l'otologie, il lui faudra lutter contre des difficultés nouvelles, contre l'impatience des malades, qui s'étonneront de ne pas être guéris en une seule séance, contre les promesses pompeuses des charlatans et contre ses collègues, qui lui décerneront le titre de spécialiste lequel, dans leur pensée, équivaut à celui d'empirique ou pis encore. Eh bien, quoi qu'il en soit, nous sommes persuadé que ceux qui s'appliquent à l'étude des maladies de l'oreille, ceux qui cherchent à se frayer une route dans cette région si peu connue encore de la pathologie, ne reculeront pas devant les difficultés qu'ils rencontrent. Grâce à leurs efforts, l'otologie se dégagera des nuages qui l'enveloppent et nous en remercierons les hommes qui auront ouvert la voie par leurs savants travaux, en posant les bases rationnelles de la science.

En terminant, disons un mot de notre traduction : nous nous sommes attaché surtout à rendre avec exactitude la pensée de l'auteur. Personne n'admire plus que nous un style correct et élégant, mais il est

difficile d'y atteindre quand il faut se débattre dans les entraves qui embarrassent la plume d'un traducteur consciencieux. Néanmoins, nous espérons que notre travail contribuera à la diffusion de quelques idées utiles et, qu'en faveur du fond, on nous pardonnera le peu d'élégance de la forme.

ANATOMIE DE L'OREILLE.

§ 1.

Nous adoptons la division généralement admise de nos jours pour l'appareil auditif, en oreille externe, moyenne et interne. L'oreille externe comprend la conque ou pavillon, le conduit auditif externe et la membrane du tympan ; l'oreille moyenne, la caisse du tympan, l'apophyse mastoïde et les cellules mastoïdiennes, la trompe d'Eustache et les muscles qui s'y rapportent ; l'oreille interne comprend le nerf acoustique, le labyrinthe à l'intérieur duquel il se ramifie, et l'enveloppe osseuse de celui-ci.

I

OREILLE EXTERNE.

§ 2.

A. Pavillon de l'oreille.

Le pavillon de l'oreille n'offre que peu d'intérêt sous le rapport pratique ; il est rarement malade seul, et lorsqu'il participe à une affection des parties voisines, les symptômes ne présentent rien de particulier.

Les dimensions, la forme du pavillon, l'angle sous lequel il s'insère à la tête, sont susceptibles de grandes variations ; il en est parmi elles d'héréditaires ; la plupart peuvent être considérées comme des particularités caractéristiques de race ou de nation.

Le pavillon de l'oreille, de même que le conduit auditif externe et la trompe d'Eustache, n'acquiert que très-tard son développement complet. Tandis que le labyrinthe ne subit guère de changements après la naissance, que la caisse du tympan et la membrane tympanique n'en subissent que fort peu, les parties nommées en premier lieu se modifient notablement après la naissance, et leur développement pendant la vie intra-utérine est très-lent. Relativement aux dimensions de la conque et à son développement avant la naissance, j'ai recueilli les données qui suivent, et qui ne seraient peut-être pas dépourvues d'utilité pour aider à déterminer l'âge du fœtus dans des cas douteux. Le plus grand diamètre vertical, la hauteur de la conque, est de 2 millimètres chez un embryon de dix à onze semaines ; il est de 4 à 5 millimètres au troisième mois de la vie fœtale, de 5 1/2 millimètres à 7 1/2 à quatre mois, de 8 à 12 millimètres à cinq mois, de 14 à 17 à six mois, de 16 à 24 à sept mois, de 26 millimètres à huit, de 26 à 28 au neuvième mois, et de 33 à 36 millimètres chez le nouveau-né. Je dois faire observer que ces dimensions ont été prises sur des sujets conservés dans l'alcool et que chez des fœtus frais elles seraient probablement un peu plus grandes.

Dans ces derniers temps, Garrod a signalé la fréquence de concrétions d'acide urique dans le pavillon de l'oreille

chez les goutteux ; d'après lui, la formation de ces dépôts serait de tous les symptômes externes de la maladie celui qui manquerait le moins souvent, il aurait donc une certaine importance au point de vue du diagnostic (1). Sur dix-sept cas où il existait des concrétions apparentes d'urate de soude , Garrod constata neuf fois leur présence simultanée à l'oreille et autour des articulations ; sept fois il ne les trouva que dans la conque auditive seulement, et une seule fois dans le voisinage des articulations, sans qu'il pût en découvrir dans la conque. Il paraît qu'il en existe ordinairement plusieurs à une oreille, le plus souvent au bord supérieur de l'hélix ; on n'en a pas trouvé jusqu'à présent dans le tiers inférieur du pavillon ; leur volume varie de la grandeur d'une tête d'épingle à celle d'un pois. Elles se forment généralement à la suite d'une attaque de goutte et sans qu'il survienne de symptômes locaux ; elles déterminent souvent une légère irritation avant une attaque. Les faits qui précèdent ont été confirmés par Charcol (*Gazette médicale de Paris*, 1860, p. 487), dans une communication faite à la Société de biologie. Je dois cependant faire observer qu'il n'est pas rare de rencontrer des nodosités, d'un volume variable, en partie mobiles dans le cartilage, à la région supérieure de la conque auditive, notamment à la marge de l'hélix, chez des enfants et chez des individus qui n'ont jamais souffert de la goutte. Je ne saurais préciser leur nature, mais au toucher elles paraissent constituées par des dépôts crétacés ou des

(1) Garrod, *The nature and treatment of gout*. London, 1859.

points ossifiés. Leuckart et H. Müller (1) ont démontré l'existence de concrétions calcaires dans le cartilage de l'oreille chez les animaux; de pareilles concrétions chez l'homme pourraient être facilement confondues avec les dépôts d'urate de soude signalés chez les goutteux.

On sait que Lavater avait déjà attribué au pavillon de l'oreille une certaine importance physiognomonique. Le docteur Amédée Joux va beaucoup plus loin : d'après lui, la forme de la conque donnerait des indications très-positives sur le caractère et les facultés intellectuelles (2). Une oreille blanche, douce au toucher, de forme élégante et harmonieuse, avec un lobule irréprochable, bien proportionnée et qui s'insère bien à la tête, ne saurait appartenir à un homme méprisable, ni même à un homme ordinaire. Une oreille rouge, épaisse et rigide, à lobule gros et fortement injecté de sang, mal proportionnée dans ses différentes parties, la forme du pavillon se rapprochant de celle de l'oreille chez les animaux, et l'insertion à la tête étant défectueuse, indique un caractère bas et vicieux. M. Joux prétend encore qu'aucun organe ne subit au même point l'influence de l'hérédité, et que l'examen de la configuration de l'oreille externe permet souvent de juger de la légitimité de la naissance. « Montre-moi ton oreille, je te dirai qui tu es, » d'où tu viens et où tu vas (3). »

§ 3.

B. Conduit auditif externe.

Sa longueur varie d'après les âges et les individus. Elle est en moyenne d'un pouce, ou plus exactement de 24 millimètres, chez l'adulte, un tiers appartient à la portion cartilagineuse et deux tiers à la portion osseuse.

(1) H. Muller. *Ueber verkalkte und porose Kapseln im Netzknorpel des Ohres, Wurzburger naturw. Zeitschrift.* 1. Bd., 1 Hft., S. 92 u. ff.

(2) *Gazette des Hôpitaux,* février 1854.

(3) Nous laissons, bien entendu, à M. Joux la responsabilité de ses assertions, qui nous semblent passablement hasardées.

(*Note du Traducteur.*)

Il en est tout autrement chez l'enfant et chez le nouveau-né, abstraction faite de la différence qui doit exister naturellement par rapport à la longueur totale et au calibre du conduit. Chez le nouveau-né il n'existe pas de conduit auditif osseux, il ne se développe que plus tard, en partie aux dépens de l'anneau tympanique, ce cercle osseux qui, à la naissance, environne la membrane du tympan (parois antérieure et postérieure du conduit), en partie par l'augmentation en profondeur de l'excavation de l'os temporal, au fond de laquelle se trouve le tympan (parois postérieure et inférieure du conduit). L'ossification qui procède de dedans en dehors, ne se fait pas avec une parfaite régularité sur tous les points : pendant longtemps il reste au milieu de la paroi antérieure du canal osseux une ouverture arrondie, bouchée par du tissu fibreux ; à la fin de la seconde année elle est encore du diamètre d'un noyeau de cerise et, d'après Huschke, elle ne se ferme qu'à la quatrième année de la vie ; la paroi du conduit osseux reste toujours plus mince à l'endroit où existait l'ouverture. On conserve dans les collections anatomiques de Wurzbourg le squelette d'un enfant de cinq ans, parfaitement normal, sur lequel le trou fœtal du conduit osseux, de forme ronde, a encore un diamètre d'environ 3 millimètres. Il n'est pas rare non plus de trouver chez de jeunes sujets, chez lesquels cependant le conduit auditif osseux a depuis longtemps acquis toute sa longueur, de petits pertuis à sa paroi antérieure, preuve évidente que l'ossification peut ne pas être complète longtemps après la période indiquée par les auteurs. Si l'on n'était pas prévenu, on pourrait prendre l'ouver-

ture qui existe à la paroi du conduit osseux de l'oreille chez les petits enfants, avec ses bords irrégulièrement dentelés et amincis, pour le résultat d'une maladie, de la carie, surtout dans les cas où celle-ci existerait sur d'autres points du conduit. Cependant il est rationnel d'admettre que l'existence de l'ouverture fœtale et le peu d'épaisseur de la lame osseuse qui l'oblitère par la suite, n'est pas sans influence, dans le cas d'inflammation ou de suppuration, sur l'extension de la maladie aux organes voisins, surtout à l'os maxillaire inférieur et à la parotide. Bien que j'aie rencontré la carie du rocher beaucoup plus souvent chez les adultes que chez les enfants, toute proportion gardée, je n'ai jamais observé chez les premiers de carie concomitante du maxillaire inférieur, tandis que je l'ai observée deux fois déjà chez de petits enfants. Ceci peut dépendre de la disposition que nous venons de signaler et de ce que, dans la première enfance, la fente de Glaser est assez large et bouchée seulement par des parties molles, autre porte ouverte aux maladies pour s'étendre à l'os de la mâchoire inférieure.

Il n'est pas exact de dire que chez l'enfant tout le conduit auditif est cartilagineux, ainsi que l'ont prétendu quelques auteurs. Sa portion extérieure seule est cartilagineuse pendant les premiers temps de la vie ; sa portion profonde, partout où l'ossification ne s'est pas encore faite, est un canal membraneux, auquel s'insère le canal cartilagineux, ainsi qu'il le fait plus tard à l'os. Chez le nouveau-né, la moitié environ du conduit auditif est membraneuse ; à mesure que l'ossification se fait, les parois membraneuses disparaissent et chez l'adulte elles ne

sont représentées que par le tissu extensible, fibro-membraneux, qui unit la portion cartilagineuse du conduit à sa portion osseuse.

Les anatomistes ne sont pas d'accord relativement à la longueur du conduit auditif. Hyrtl admet pour le conduit auditif externe tout entier une longueur de 9 lignes à 1 pouce ; Comparetti, 9 lignes ; pour Magendie et pour Malgaigne elle est de 10 à 12 lignes ; Krause et Arnold l'évaluent à 12 lignes, dont 4 à 5 pour la portion cartilagineuse, et 7 à 8 pour la portion osseuse. Weber estime la longueur totale de 12 à 16 lignes ; Meckel, 1 1/2 pouce ; Huschke, de 10 à 17 lignes ; enfin, Buchanan l'évalue de 15 à 18 lignes. Ces chiffres démontrent qu'il doit exister des différences individuelles très-prononcées sous ce rapport ; en outre, il faut prendre en considération le mode d'opérer suivi dans la mensuration et l'endroit où elle se fait, puisque les parois du conduit auditif n'ont pas toutes la même longueur à cause de la position oblique de la membrane du tympan et que la portion cartilagineuse du conduit ne s'insère pas au pavillon de l'oreille selon une simple ligne courbe, qu'on doit, par conséquent, déterminer artificiellement la limite externe de ce canal. On obtient des chiffres trop élevés quand on mesure en avant ou en bas, même en faisant abstraction du tragus ; ils sont trop faibles quand on mesure le conduit à partir d'un point de sa circonférence situé en haut ou en arrière. Meckel a probablement considéré le tragus comme faisant partie du conduit auditif, car il intervertit le rapport entre la portion cartilagineuse et la portion osseuse, en assignant à la première les deux tiers et à l'autre un tiers de la longueur totale. Afin d'obtenir aussi exactement que possible la longueur du conduit auditif externe, je mesurai séparément les parois antérieure, inférieure, postérieure et supérieure, et je pris la moyenne. Je jugeai convenable de considérer la limite externe du conduit auditif comme située dans un plan qui partirait de l'extrémité de la paroi postérieure pour couper verticalement le conduit, de cette façon le tragus est rapporté au pavillon de l'oreille ainsi qu'il doit l'être. Une série d'observations me donna les chiffres moyens suivants : 16 millimètres pour le canal osseux, 8 millimètres pour le canal cartilagineux. En négligeant les petites fractions, on trouve pour chaque paroi les longueurs suivantes :

	Portion cartilag.	Portion osseuse.	Long. totale.
Paroi antérieure. .	9 millim.	18 millim.	27 millim.
— inférieure . .	10 —	16 —	26 —
— postérieure .	7 —	15 —	22 —
— supérieure. .	7 —	14 —	21 —

C'est chez les enfants que les parois du conduit auditif présentent les différences les plus fortes sous le rapport de la longueur, parce que la membrane du tympan est située presque horizontalement ; chez le nouveau-né elle est pour ainsi dire la continuation de la paroi supérieure et postérieure.

§ 4.

Le mode d'union des deux parties du conduit auditif, qui ne sont pas soudées de manière à former un tube inflexible, mais que réunit un tissu intermédiaire extensible et mobile, est d'une haute importance dans la pratique pour toutes les manipulations que l'on fait subir à l'oreille externe et en particulier pour l'examen des parties profondes du conduit auditif et de la membrane du tympan, puisque en tirant la conque auditive en arrière et en haut, on fait momentanément disparaître la courbure du conduit auditif externe, ce qui serait impossible si la portion cartilagineuse était entièrement soudée à la portion osseuse, ainsi que cela existe pour la trompe d'Eustache. La mobilité passive et l'extensibilité du conduit cartilagineux dépendent encore en partie de sa structure, analogue à celle de la trachée artère : ce n'est pas un cylindre parfaitement clos, en arrière et en haut il n'est obturé que par une simple membrane, de plus, il est coupé en différents endroits par des fentes allongées, les incisures de Santorini, qui sont remplies de tissu élastique. En dehors, le conduit auditif est solidement uni au pavillon de l'oreille, de manière à suivre tous les mouvements imprimés à celui-ci, disposition que nous mettons journellement à profit pour l'examen du conduit auditif et de la membrane tympanique.

Le tissu fibreux qui ferme le conduit auditif cartilagineux à sa région supérieure et postérieure, est ordinairement attaché à la portion écailleuse du temporal par des fibres très-solides, qui lui font subir un certain degré de tension. Il paraît que ces fibres se relâchent souvent chez les vieillards, et qu'alors la membrane fibreuse, n'étant plus maintenue, s'enfonce dans le conduit auditif, dont elle rétrécit plus ou moins la lumière selon le degré du relâchement. Le rétrécissement du conduit auditif, en forme de fente, qu'on observe assez souvent chez les personnes âgées, me paraît dû principalement au relâchement du tissu fibreux ; il m'a été donné une fois d'examiner cette altération sur le cadavre et de vérifier la justesse de mes suppositions. Si le rétrécissement est très-marqué, il peut en résulter l'occlusion complète du conduit auditif cartilagineux et la perte de l'ouïe ; c'est Larrey père qui signala le premier cette espèce de surdité, très-rare d'après mes observations. Le plus souvent le rétrécissement favorise l'accumulation du cérumen, c'est chez les vieillards que l'on rencontre ordinairement ces espèces de tampons qui bouchent le conduit auditif. L'appareil acoustique d'Abraham, dont un assez grand nombre de sourds font usage et qui consiste en un petit cylindre d'or ou d'argent, élargi en entonnoir à l'une de ses extrémités, peut être utile dans les cas de ce genre, mais seulement pour ceux-là, bien qu'on le préconise comme un remède universel et que le petit volume de l'instrument lui ait valu une certaine faveur. Larrey attribuait le rétrécissement du conduit auditif chez les vieillards à la pression exercée par l'extrémité articulaire du maxillaire inférieur,

qui subit un déplacement en arrière et en haut après la chute des dents molaires. Il est facile de se convaincre en expérimentant sur soi-même, que les mouvements du maxillaire inférieur et, par suite, la position de l'extrémité articulaire de cet os, ne laissent pas d'exercer une certaine influence sur la forme de la paroi antérieure du conduit auditif cartilagineux ; il suffit d'introduire dans l'oreille le bout du doigt et d'ouvrir et de fermer alternativement la bouche. Dans les phlegmasies du conduit auditif tous les mouvements étendus du maxillaire, tels que ceux qui se rapportent à la mastication et au bâillement, déterminent de vives douleurs. Il est en outre très-probable que les mouvements de cet os favorisent l'écoulement du cérumen à mesure qu'il est sécrété. Mais un examen attentif des conditions anatomiques de l'extrémité articulaire ne permet que très-difficilement d'admettre la possibilité de l'occlusion complète du conduit auditif par suite d'un déplacement de cette partie de l'os, ainsi que le croyait Larrey. Ce n'est pas non plus parce que cette manœuvre élargit le conduit auditif, ainsi qu'on l'a dit souvent, que les sourds ouvrent la bouche lorsqu'ils veulent prêter une grande attention. L'élargissement obtenu de cette manière est très-peu de chose, et d'un autre côté un rétrécissement marqué n'altère qu'insensiblement la finesse de l'ouïe, tant qu'il n'y a pas d'occlusion du conduit auditif.

Les particularités que présente sous le rapport anatomique le conduit auditif cartilagineux, la distance plus ou moins grande qui sépare ses différentes parois d'un plan osseux résistant, sa structure, membraneuse sur

quelques points, cartilagineuse sur d'autres, expliquent en grande partie les variations tranchées que l'on observe dans la symptomatologie des abcès furonculeux assez communs dans cette région de la tête. De deux tumeurs inflammatoires d'égales dimensions, l'une parcourra ses différentes périodes en ne déterminant que des troubles locaux peu intenses, l'autre provoquera des souffrances locales très-vives et une réaction fébrile générale ; le siége de l'abcès et la résistance plus ou moins grande du plan sur lequel il repose sont les causes de ces différences symptomatologiques.

§ 5.

Quant à la direction et au trajet du conduit auditif, j'en demande pardon aux anatomistes, mais la plupart de leurs descriptions me paraissent trop détaillées et trop compliquées pour être bien intelligibles. C'est peut-être pour ce motif que les praticiens, se rappelant les courbures multiples, les inflexions, les saillies et les enfoncements du conduit auditif, que mentionnent les manuels d'anatomie, désespèrent souvent de s'orienter dans ce labyrinthe, ou que, cherchant à examiner les parties profondes et la membrane du tympan, ils se fourvoyent et se font une idée fausse de l'état des organes. Cependant la chose est assez simple pourvu que l'on se borne aux points essentiels, et l'examen sur le vivant est sous ce rapport beaucoup plus utile que l'examen sur le cadavre. La courbure du conduit auditif, principal obstacle à l'inspection des parties profondes de ce canal et de la membrane du tympan, dépend surtout de l'angle sous lequel se réu-

nissent la portion osseuse et la portion cartilagineuse du conduit. Leurs axes, au lieu de se continuer en ligne droite, se coupent obliquement en formant un angle largement ouvert en bas et en avant. La saillie, plus ou moins prononcée selon les individus, qui en résulte à l'intérieur du conduit auditif, constitue le point de départ des deux portions de celui-ci, la portion cartilagineuse se portant en dehors vers l'ouverture auditive externe, la portion osseuse, en dedans vers la membrane tympanique ; chacune d'elles subit dans son trajet une certaine déviation en avant et en bas, de manière que la membrane tympanique et l'ouverture auditive externe se trouvent ordinairement placées toutes deux à la même hauteur chez l'adulte, la déviation des deux sections du conduit auditif étant sensiblement la même.

Dès que nous attirons la portion cartilagineuse du conduit auditif en haut et en arrière, le canal tout entier doit prendre une forme rectiligne par l'effacement de l'angle dont il a été question plus haut. Nous savons déjà qu'il est facile de porter le conduit cartilagineux en arrière et en haut à cause de sa structure et de la mobilité et de l'extensibilité du tissu qui l'unit au conduit osseux. Pour lui donner la direction voulue, il suffit tout simplement d'attirer en haut et en arrière le pavillon de l'oreille à l'aide de la main ; quand nous employons des instruments, des spéculums, pour examiner le tympan, ce n'est pas pour redresser le conduit auditif, ainsi qu'on l'a souvent dit, mais pour le maintenir plus facilement redressé et pour écarter d'autres obstacles à la vue, les poils qui tapissent la paroi interne, etc. Si les poils sont peu développés ou

que le conduit soit très-large, il suffit du redressement opéré à l'aide de la main pour voir la membrane tympanique. (Il paraît que la largeur exagérée du conduit auditif coïncidant avec une direction presque rectiligne, provient souvent de l'habitude qu'ont certaines personnes d'introduire le bout du doigt dans l'oreille).

Quand le pavillon de l'oreille et, par suite, le conduit auditif cartilagineux, ne sont pas suffisamment tirés en haut et en arrière pour examiner la membrane du tympan, on ne parvient ordinairement à voir que la paroi supérieure et postérieure du conduit auditif et la région correspondante du tympan, mais non pas leur région antérieure, quels que soient les instruments employés. La même remarque s'applique à certaines opérations qui intéressent les parties profondes du conduit auditif, par exemple quand on veut faire des injections. Si l'on ne redresse pas l'angle du conduit, l'effet est limité presque exclusivement à la paroi supérieure, tandis que les parties profondes et la membrane tympanique ne sont pas même mouillées, ou ne le sont que très-légèrement. Or, comme il est d'une haute importance, dans le traitement des affections auriculaires qui intéressent le plus la santé générale et la vie des malades, les otorrhées, d'enlever soigneusement, au moyen d'injections bien faites, la matière purulente qui s'accumule au fond du conduit auditif, il ne sera pas inutile d'appeler l'attention sur la forme qu'affecte celui-ci. Lorsque le médecin, après avoir ordonné des injections dans l'oreille, veut être sûr qu'elles seront bien faites, il doit toujours donner ses instructions au malade ou à ceux qui l'entourent et voir comment on

s'y prend, sans cela sa prescription n'aura le plus souvent qu'un résultat peu satisfaisant.

De même que la largeur et la courbure du conduit auditif varient selon les individus, il n'est pas rare non plus de rencontrer tout près de la membrane du tympan une inflexion plus ou moins marquée en dedans de la paroi antérieure du conduit osseux, qui masque souvent d'une manière complète la région antérieure de la membrane et la dérobe à notre vue, quelles que soient les tractions exercées sur le pavillon de l'oreille. La lamelle osseuse susceptible de s'infléchir constitue la paroi postérieure de la cavité articulaire du maxillaire inférieure. J'ignore si cette anomalie se rattache à une déviation de l'extrémité articulaire de cet os ; mais on ne l'observe pas seulement chez des personnes âgées qui ont perdu leurs dents.

La direction du conduit auditif chez les jeunes enfants est tout autre que chez les adultes, il se porte, sans presque décrire de courbe, de dehors en dedans et de haut en bas, de sorte que le tympan est situé beaucoup plus bas que l'ouverture auditive externe. Cette disposition est importante à noter parce qu'il se forme très-souvent chez les enfants des dépôts purulents dans le conduit auditif externe et que, la direction de celui-ci gênant l'écoulement du pus au dehors, il s'accumule rapidement et exerce une action nuisible sur la membrane du tympan et les parties voisines. Quand on fait des injections détersives chez les enfants atteints d'otorrhée, il faut bien se rappeler la direction de leur conduit auditif.

§ 6.

Tout près de l'ouverture externe du conduit auditif, nous remarquons la voussure en dedans des parois antérieure et postérieure de sa portion cartilagineuse, d'où résulte un rétrécissement très-prononcé de son calibre. C'est l'endroit où le conduit auditif présente le plus petit diamètre et le seul que l'on doive nécessairement élargir pour examiner la membrane du tympan. J'ai démontré ailleurs que les spéculums pleins sont préférables dans ce but aux spéculums brisés généralement employés (spéculum de Kramer), et j'ai indiqué la meilleure méthode à suivre pour redresser le conduit auditif et pour le maintenir dans cet état pendant qu'on examine l'oreille (1).

La largeur du conduit auditif est trop variable pour que son estimation ait une importance réelle ; elle peut ne pas être la même pour les deux oreilles chez le même individu. Il suffit d'examiner un grand nombre de crânes pour se convaincre de la multiplicité des variations de forme et d'étendue qui affectent le contour externe du conduit auditif osseux. C'est à peine si l'on rencontre deux crânes parfaitement semblables sous ce rapport : l'ouverture est tantôt plus arrondie, d'autres fois ovale, son grand axe est situé plus ou moins obliquement. Chez l'adulte, le diamètre transverse est ordinairement plus petit que le diamètre vertical et la section des deux portions du con-

(1) *De l'examen du conduit auditif et de la membrane du tympan. Son importance. Critique des méthodes usitées jusqu'à présent. Nouvelle méthode d'exploration, guide pour l'examen de l'oreille.* Berlin, 1860. Extrait du journal *Deutsche Klinik*. N. 12 et sq.

duit auditif présente la forme d'un ovale ou d'une ellipse. A l'entrée du conduit le grand axe de l'ovale est perpendiculaire, un peu plus profondément, il devient oblique de haut en bas et d'avant en arrière. Malgaigne a fait observer qu'on pouvait mettre cette disposition à profit pour enlever les corps étrangers quand ils sont de forme ronde, tels que des noyaux de cerise, des pois, des perles de verre et autres objets semblables, que les enfants s'introduisent parfois dans l'oreille en jouant. A cause de la forme elliptique du conduit auditif il resterait au-dessus et au-dessous du corps étranger un espace vide, qui permettrait l'introduction d'une curette ou d'un levier, pour arriver derrière le corps à extraire et l'enlever facilement. Ce conseil n'est fondé que dans le cas où le corps étranger n'a pas été fortement enfoncé dans l'oreille ou que les parois du conduit auditif ne sont pas encore tuméfiées, car il ne saurait plus être question alors d'espace interstitiel vide.

Il est certain que la médecine opératoire n'a jamais été aussi prodigue de procédés superflus et n'a jamais causé autant d'accidents par leur application, que par l'extraction hors du conduit auditif externe d'animaux ou d'autres corps étrangers ; nulle part on ne rencontre autant de propositions bizarres et ridicules que lorsqu'il s'agit de l'extraction d'objets dont un grand nombre sont inoffensifs. Le *Manuel d'otologie* du professeur Rau en renferme une liste détaillée qui s'étend jusqu'aux procédés proposés de nos jours ; Wilde a fait connaître plusieurs cas où les tentatives faites avaient entraîné les conséquences les plus funestes et même indirectement la mort. C'est le cas

de dire que rien n'est plus dangereux qu'un zèle aveugle ; car l'introduction d'un corps étranger dans l'oreille détermine ordinairement des symptômes bien moins graves que les tentatives pour l'extraire faites par des ignorants et même par des hommes de l'art. Il n'y a pas longtemps que j'ai vu une jeune fille de la campagne dangereusement malade — non pas par suite de l'introduction dans l'oreille d'une boulette de mie de pain, qui serait tombée d'elle-même le lendemain ou qu'il eût été facile d'enlever au moyen d'injections d'eau tiède—mais à cause des tentatives violentes pour l'extraire, faites au moyen de crochets, de pinces et de sondes. Le conduit auditif avait été fortement lacéré et il en résulta une violente otite externe avec formation d'abcès sous-cutanés, douleurs dans les os avoisinants et réaction générale très-inquiétante.

Il faut toujours examiner jusqu'à quel point les troubles que détermine la présence d'un corps étranger dans l'oreille, réclament un traitement prompt et énergique ; surtout que l'on n'oublie pas de s'assurer de l'exactitude des assertions du malade, si le conduit auditif n'est peut-être pas devenu libre et si les symptômes qui persistent ne dépendent pas de tentatives antérieures d'extraction. On fait quelquefois sous ce rapport d'étranges découvertes et nous ne pouvons qu'approuver Hyrtl, qui rappelle à ce propos la sentence de Heister : *Chirurgus mente prius et oculo agat, quam manu armata.*

Tous les instruments plus ou moins compliqués pour extraire les corps étrangers de l'oreille, dont on ne cesse d'augmenter le nombre, ne peuvent servir que lorsqu'il

existe un certain espace vide entre le corps étranger et les parois du conduit auditif externe, autrement il serait impossible de les introduire convenablement. Dans les cas de ce genre il est incontestablement préférable de faire des injections d'eau tiède, poussées avec une certaine force et bien dirigées ; le liquide s'accumule derrière le corps étranger et finit par l'expulser ou tout au moins par l'ébranler. L'extraction se fait ensuite très-facilement au moyen de tout instrument allongé et un peu recourbé à son extrémité, le meilleur est la petite spatule qui est ordinairement fixée à l'un des bouts du manche de la curette de Daviel. Dès que l'on fait trop d'effort avec n'importe quel instrument, que l'on appuie avec trop de force par exemple, on court risque de blesser les parois si délicates du conduit auditif, d'enfoncer le corps étranger plus profondément vers le tympan et d'aggraver ainsi l'accident.

Si je rencontrais un cas où la présence d'un corps étranger, enclavé dans le conduit auditif externe, occasionnât des symptômes tels qu'il fallût recourir à des moyens prompts et énergiques pour l'extraire et qu'il n'y eût rien à espérer de l'expectation ni d'un traitement antiphlogistique général et local, je n'hésiterais pas à pratiquer une opération pour pénétrer derrière le corps étranger à travers la paroi du conduit auditif et l'expulser en le repoussant de dedans en dehors. Paul d'Egine et plusieurs autres anciens chirurgiens avaient déjà conseillé de pratiquer dans les cas désespérés, une incision sémi-lunaire derrière le pavillon de l'oreille pour pénétrer dans le conduit auditif derrière le corps étranger ; Hyrtl.

dans son *Anatomie topographique*, défend ce procédé contre les reproches dont il a été l'objet de la part de Malgaigne, de Rau et d'autres. Bien que j'admette le principe sur lequel il est basé, je proposerais néanmoins de choisir un autre endroit pour faire l'incision. Il vaudrait beaucoup mieux de pénétrer dans le conduit auditif, non pas en arrière, mais en haut, et cela pour plusieurs motifs. Tout près du pavillon de l'oreille, à l'angle qu'il forme avec l'apophyse mastoïde — donc, à l'endroit indiqué par Paul d'Egine — se trouve l'artère auriculaire postérieure, dont le calibre est assez considérable. Il serait difficile de ne pas la blesser en faisant l'opération. Ensuite la saillie de l'apophyse mastoïde gênerait pour détacher le pavillon et le conduit auditif cartilagineux de l'os, on ne pourrait pénétrer très-avant dans le conduit auditif avec un instrument courbe, tandis que je me suis assuré par des expériences sur le cadavre, qu'il est très-facile de détacher le conduit auditif de la portion écailleuse du temporal à sa région supérieure, puis d'y introduire une aiguille courbe à anévrisme, et que l'on peut de cette manière pénétrer derrière un corps étranger enclavé tout près du tympan. L'opération serait doublement facile chez les enfants, où l'enfoncement de la portion écailleuse du temporal, qui constitue la paroi supérieure du conduit auditif, forme un plan très-oblique et si court, qu'il est aisé de pénétrer à travers la paroi supérieure du conduit jusque tout contre la membrane du tympan. Ce procédé semble d'autant plus rationnel, que c'est surtout chez les enfants qu'arrivent des accidents de ce genre et que l'expérience nous apprend que sou-

vent alors des chirurgiens ou des opérateurs improvisés enfoncent encore plus profondément le corps étranger dans l'oreille.

§ 7.

Les corps étrangers peuvent déterminer, sous une forme plus chronique, des troubles généraux graves. J'ai observé bon nombre de cas où des amas de cerumen, qui remplissaient le fond du conduit auditif et touchaient au tympan, avaient occasionné, par leur pression sur cette membrane, une sensation de pesanteur et de constriction à la tête, des bourdonnements pénibles et des vertiges très-violents. Les médecins consultés antérieurement, peu versés à ce qu'il paraît dans l'examen de l'oreille, avaient considéré, d'après l'ensemble des symptômes, la surdité comme étant de nature nerveuse, dépendant d'une affection organique du cerveau, tandis que l'extraction du cerumen, après l'avoir ramolli, suffit pour débarrasser les malades de leur surdité et de leur prétendue affection cérébrale. Arnold rapporte le cas d'une jeune fille qui souffrait depuis longtemps d'une toux violente avec expectoration, vomissements fréquents et amaigrissement rapide. Tous les moyens internes employés restèrent sans résultat. Un examen attentif fit reconnaître qu'il existait dans chaque oreille un haricot, introduit longtemps auparavant dans le conduit auditif en jouant. Leur extraction fut accompagnée de violentes quintes de toux, de vomissements et d'éternuements répétés. Les accidents cessèrent immédiatement et l'enfant ne tarda pas à se rétablir complétement. Dans un

autre cas, rapporté par Toynbee, le malade était tourmenté par une toux violente, rebelle à tous les traitements, et qui cessa dès que l'on eût extrait du conduit auditif un fragment d'os nécrosé. Boyer mentionne une observation d'épilepsie compliquée d'atrophie d'un bras et d'anesthésie d'une moitié du corps chez une jeune fille, guérie par l'extraction d'une boule de verre, qui avait séjourné inaperçue dans l'oreille pendant huit ans (1). Wilde signale aussi un fait d'épilepsie avec surdité, dépendant de la présence dans l'oreille d'un corps étranger, et qui guérit par l'extraction de celui-ci (2). Il est connu que l'épilepsie doit être considérée parfois comme des convulsions réflexes, résultant d'une irritation des nerfs périphériques sensitifs. Je rappellerai à ce sujet l'observation intéressante rapportée par le professeur de Græfe, la guérison de convulsions générales, dépendant d'un blepharospasme, par la section du nerf sus-orbitaire (3). Vu l'existence de cas de ce genre et la multitude des branches nerveuses que le conduit auditif externe reçoit de différentes sources, il serait à désirer que l'on fit plus attention dans la pratique à l'état de l'oreille. Les troubles fonctionnels dont il vient d'être question et d'autres encore, dont nous parlerons plus loin (§§ 23, 24 et 30) nous autorisent à croire que l'on reconnaîtra plus tard la nécessité d'examiner toujours l'oreille tout aussi bien que la pupille, dans un grand

(1) Boyer, *Maladies chirurgicales*, traduction de Textor (Wurzbourg, 1821), t. VI, p. 10.

(2) Wilde, *Aural surgery*, p. 526. London, 1853.

(3) *Archiv für Ophthalm.*, 1854, t. I. 1re partie, p. 440.

nombre de maladies. Il est bien connu que beaucoup de personnes ressentent un chatouillement à l'intérieur de la gorge, toussent même, lorsqu'on touche le conduit auditif, surtout à sa paroi postérieure, et que ces phénomènes dépendent des branches que le nerf vague fournit à la membrane qui tapisse ce conduit. J'ai constaté que cette impression réflexe est très-fréquente chez les vieillards, chez les asthmatiques entre autres il survient très-souvent des accès de toux si violents lorsqu'on examine le conduit auditif, qu'ils en rendent l'exploration réellement difficile.

Le conduit auditif externe reçoit, outre un rameau du nerf vague, plusieurs rameaux de la branche inférieure de la cinquième paire, entre autres le nerf auriculo-temporal, qui est sensitif. D'après M. J. Weber, le facial fournit aussi plusieurs petits rameaux au conduit auditif cartilagineux, après qu'il en a donné au pavillon de l'oreille et aux muscles de celui-ci. Il est très-douteux si la troisième paire cervicale, qui fournit des rameaux importants au pavillon et aux parties voisines, concourt à l'innervation du conduit auditif.

§ 8.

La peau qui tapisse le conduit auditif est assez épaisse dans la portion cartilagineuse de celui-ci et garnie de poils bien développés; elle est le siége de nombreux follicules sébacés, les glandes cérumineuses. Leur volume est assez considérable, elles sont situées loin de la surface de la peau, dans le tissu cellulaire sous-cutané dont elles occupent les couches les plus profondes; elles apparaissent entre le cartilage et la peau comme de petits corps d'un brun jaunâtre, visibles à l'œil nu et dont le volume égale ou dépasse légèrement celui d'une graine de pavot.

Elles sont surtout nombreuses dans la moitié interne du conduit cartilagineux, elles sont plus rares dans sa moitié externe. D'après les auteurs, ces glandes n'existeraient que dans la portion cartilagineuse du conduit auditif, c'est une erreur. Il existe à sa paroi supérieure une bande cutanée, large à la base, se terminant en pointe à son extrémité et qui s'étend à l'intérieur du conduit osseux; son épaisseur est la même que pour le conduit cartilagineux, son organisation est identique, elle possède aussi des glandes cérumineuses. On en trouve à la paroi supérieure du conduit auditif jusque près de la membrane du tympan. Cette disposition nous explique jusqu'à un certain point comment les amas de matière cérumineuse s'étendent souvent jusqu'au tympan et pourquoi ils existent plus souvent au fond du conduit auditif, dans une région inaccessible aux soins de propreté, qui ne peuvent servir sous ce rapport qu'à enfoncer plus profondément le dépôt qui existe déjà. La plupart de ces amas de cérumen ont une structure lamelleuse, ils se composent de couches enroulées les unes sur les autres et dont les externes, évidemment de date plus récente, sont de couleur plus claire, renfermant des lambeaux d'épiderme non altéré, tandis que les couches internes sont plus foncées, plus molles et ne renferment que peu de traces d'éléments organisés. Cette structure des bouchons de cérumen, qui renferment ordinairement un grand nombre de poils, démontre clairement qu'ils résultent le plus souvent d'un travail d'accumulation lent, et qui peut durer des années, mais qu'ils ne sont pas le produit d'une inflammation aiguë, spécifique, ainsi que le pensent la

plupart des auteurs d'otologie. Si l'on examine un grand nombre d'individus, on trouve autant de variation sous le rapport de l'activité fonctionnelle pour les glandes cérumineuses que pour les autres glandes cutanées en général, avec lesquelles les glandes cérumineuses ne forment qu'une seule et même catégorie. Ceux dont la peau est grasse et luisante, chez qui la sécrétion sébacée est abondante, où il y a une prédisposition aux séborrhées de la face et du cuir chevelu, les individus qui transpirent facilement de la tête, ont en général un cérumen plus abondant que ceux dont la peau est sèche et rugueuse. Les premiers sont par conséquent exposés davantage à l'accumulation du cérumen au fond du conduit auditif.

On voit très-bien à l'œil nu, sur le cadavre, les ouvertures des glandes cérumineuses, sous forme de petits points, surtout quand on enlève de grands lambeaux d'épiderme après macération. A l'épiderme adhèrent de petits corps qui sont des follicules pileux, parfaitement bien isolés et munis de leurs glandules sébacées.

§ 9.

La peau qui tapisse le conduit auditif osseux est mince et fine, rouge pâle, garnie seulement d'un léger duvet et de papilles, mais privée de poils raides et de glandes, à l'exception de cette bande dont il a été question antérieurement et qui est un prolongement de la membrane cutanée du conduit cartilagineux. On l'assimile ordinairement aux muqueuses, ce qui n'est pas tout à fait exact; elle correspond plutôt à ce tissu qui fait la transition entre l'enveloppe cutanée, partout où elle se confond avec

une muqueuse, comme aux lèvres et aux paupières. C'est donc s'exprimer incorrectement que de parler de catarrhe et d'inflammation catarrhale du conduit auditif externe, puisque ces expressions ne sont employées généralement que pour désigner une affection des membranes muqueuses. D'un autre côté il faut convenir que, sous le rapport pathologique, la peau du conduit auditif osseux présente une certaine analogie avec les muqueuses. Ainsi, elle peut devenir le siége d'excroissances « polypeuses. » Cependant il reste à démontrer si les « polypes » du conduit auditif sont autre chose que des bourgeons charnus volumineux de tissu cellulaire, tels qu'on en rencontre autour des fistules dépendant d'une carie des os et des abcès froids du pied, quand le pus s'accumule outre mesure et que la plaie n'est pas convenablement détergée par des pansements appropriés.

La peau du conduit auditif osseux, qui va toujours en s'amincissant à mesure qu'elle se rapproche du tympan, est si intimement unie au périoste, qu'il est difficile d'isoler celui-ci et qu'il adhère moins fortement à l'os qu'à la peau Les rapports étroits, tant de position que de nutrition, qui existent entre ces deux membranes, ont une grande importance au point de vue pratique ; ils expliquent comment il se fait que des altérations graves ou de longue durée de la membrane qui tapisse le conduit auditif osseux, déterminent si souvent l'inflammation ou a carie des os qu'elle recouvre, et pourquoi toute inflammation ou toute suppuration de l'une des deux membranes, peau et périoste, entraîne nécessairement des altérations de l'autre. C'est ainsi que l'inflammation du conduit

auditif externe peut compromettre sérieusement la santé générale du malade. Examinons attentivement sa situation. (*Voir* Fig. I). La paroi supérieure du canal auditif osseux (M. A. E.) fait partie de la fosse médiane de la base du crâne (*Squ.*) et la lame osseuse qui sépare le cerveau du conduit auditif est peu épaisse et remplie de vacuoles. La paroi supérieure du conduit osseux est très-souvent amincie au point qu'elle est devenue transparente et qu'il n'existe entre la dure-mère et la peau du conduit auditif qu'une lamelle de tissu osseux raréfié. Les cellules qui existent au-dessus du conduit auditif dépendent des cavités qui se trouvent entre la caisse du tympan et l'apophyse mastoïde, ce qui met la paroi supérieure du conduit auditif osseux en rapport jusqu'à un certain point avec ces cavités. La paroi postérieure du canal osseux n'est séparée de la fosse sigmoïde (F. S.), qui renferme le sinus transverse, le canal veineux le plus important de la dure-mère, que par une lame osseuse, qui chez l'adulte même, n'atteint qu'une épaisseur de quelques lignes, dont le tissu, compact à sa surface, est très-spongieux au centre et renferme un grand nombre de cellules qui se rattachent au groupe des cellules mastoïdiennes (Pr. M.). Le voisinage de ces espaces celluleux, du sinus transverse et du cerveau, ne peut pas être sans importance dans le cas d'inflammation et de suppuration du conduit auditif, aussi existe-t-il un grand nombre d'observations d'otorrhées ayant occasionné la mort par suite d'ostéophlébite, de méningite ou d'inflammation du sinus veineux. Ces rapports anatomiques ont encore une bien plus grande importance chez les enfants, chez lesquels le

tissu osseux, qui sépare le conduit auditif en haut de la fosse médiane de la base du crâne, en arrière du sinus transverse, est très-mince, spongieux et percé de plusieurs ouvertures à travers lesquelles passent des vaisseaux qui se perdent en partie dans la substance des os et dont quelques uns s'anastomosent avec des vaisseaux de la dure-mère. La sécrétion purulente du conduit auditif (otorrhée externe) est très-commune chez les enfants, à cet âge elle est ordinairement négligée par le vulgaire et même par le médecin : on l'abandonne à elle-même, à moins que des symptômes particuliers n'attirent l'attention sur ce point. Si dans les autopsies on examinait plus souvent les cellules du diploé et les vaisseaux cérébraux situés près de l'oreille, on y rencontrerait sans doute fréquemment des altérations qui pourraient servir à expliquer les phénomènes pathologiques observés pendant la vie et la cause de la mort.

On croit généralement que la carie est la seule affection auriculaire grave et qui mérite une attention spéciale. D'après ce qui précède et d'après des observations nombreuses, il n'est aucunement nécessaire que l'os soit ulcéré à la surface. L'inflammation, la suppuration peuvent s'étendre du conduit auditif au diploé qui l'avoisine, de là aux méninges et aux vaisseaux de la dure-mère et déterminer des altérations soit locales, soit générales du système circulatoire, au point d'entraîner la mort après une maladie qui aura présenté en apparence les caractères d'une méningite primitive, d'une pleuropneumonie, d'une affection typhoïde ou pyémique. Quand on aura pris l'habitude d'examiner plus souvent qu'on ne le fait à

présent, l'oreille et les parties voisines chez les malades et sur le cadavre, on parviendra à découvrir le point de départ de bien des affections générales, surtout chez les enfants, ce qui ne saurait manquer de tourner au profit de la pratique en rendant le diagnostic plus certain et le traitement plus précis.

Dans mes recherches anatomiques sur les maladies de l'oreille (*Archives de Virchow*, 1859, t. XVII, p. 1-80. *Examen nécroscopique de seize sourds*), j'ai signalé l'existence de trajets fistuleux s'étendant de la paroi postérieure du conduit auditif osseux à la fosse sigmoïde de l'apophyse mastoïde (Obs. V et IX); dans le premier cas, où il existait une embolie très-développée dans le sinus transverse, elle commençait à se détacher à l'endroit où s'ouvrait la fistule. Toynbee rapporte plusieurs cas où la suppuration s'était étendue du conduit auditif externe au cerveau ou au sinus transverse et avait entraîné la mort avec tous les symptômes d'une infection purulente ou d'une méningite.

§ 10.

Enfin, il ne faut pas oublier les rapports qui existent entre le conduit auditif osseux et le maxillaire inférieur, puisque la paroi antérieure du conduit forme la paroi postérieure de la cavité articulaire de cet os (C. Gl. M. Fig. I). On observe souvent, à la suite de violences exercées sur le maxillaire inférieur, sur le menton par exemple, des lésions, des fractures du temporal, avec écoulement de sang par les oreilles. Les cas de ce genre seraient sans doute encore plus fréquents si le cartilage inter-articulaire de l'articulation temporo-maxillaire n'amortissait pas l'effet des coups et des chutes sur le menton.

Si l'on examine un grand nombre de crânes, on trouve souvent la lame osseuse qui constitue la paroi antérieure

du conduit auditif, amincie au point d'être devenue transparente, surtout chez les vieillards; il n'est pas rare même qu'elle soit trouée. Je possède les rochers temporaux d'une femme de 79 ans, dont le conduit auditif osseux de chaque côté est percé vers son centre et un peu en avant d'un trou à bords amincis et qui dépasse en étendue un noyau de cerise, sans qu'il existe aucun signe de carie. Hyrtl, qui a fait connaître dans ces derniers temps un grand nombre de faits de ce genre (1), pense que ces trous proviennent du frottement exercé sur la paroi antérieure du conduit auditif par la tête articulaire du maxillaire, qui change de position chez les personnes qui ont perdu leurs dents. Cependant il fait observer qu'il a rencontré la même altération sur le crâne d'individus d'un âge moyen et qui n'avaient pas perdu leurs dents.

En supposant qu'une personne, chez laquelle la paroi antérieure du conduit auditif est amincie ou trouée, reçoive un coup ou fasse une chute sur le menton, il pourrait en résulter d'autant plus facilement une fracture du temporal et une hémorrhagie par les oreilles, même quand la violence exercée aurait été peu considérable; cette remarque n'est peut-être pas sans importance pour la médecine légale.

Morvan a récemment décrit cinq cas intéressants d'hémorrhagie de l'oreille, à la suite de violences exercées sur le menton (2); d'après lui il y aurait eu probablement chaque fois fracture de la cavité glénoïde. Il

(1) *De la déhiscence spontanée de la voûte du tympan et des cellules mastoïdiennes. Comptes-rendus de l'Académie de Vienne*, 1858, t. XXX, N° 16.

(2) *Archives générales de médecine*, décembre, 1856.

fut impossible de constater une fracture ou une luxation du maxillaire inférieur pour quatre de ces cas ; pour le cinquième, où la mort survint à la suite de symptômes cérébraux, on constata l'existence d'une fracture de la cavité glénoïde s'étendant au rocher et au sphénoïde ; la tête articulaire du maxillaire, détachée de celui-ci, était enclavée entre les fragments osseux. Voltolini, dans ses *Recherches sur l'anatomie et l'anatomo-pathologie du conduit auditif*, excellent travail inséré dans les *Archives de Virchow* (t. XVIII, p. 49), rapporte aussi un cas de fracture du maxillaire inférieur avec fissure de la base du crâne et hémorrhagie auriculaire.

Toynbee cite plusieurs exemples d'amincissement et de perforation de la paroi antérieure du conduit auditif osseux ; il les attribue pour la plupart à une usure produite par la pression continue exercée sur les os par des amas de cérumen. Cette explication et celle de Hyrtl sont loin de s'appliquer à tous les faits observés ; je ferai remarquer que ces endroits amincis, ces perforations, correspondent à un endroit du conduit auditif qui n'est pas ossifié chez les jeunes enfants et où l'ossification se fait toujours en dernier lieu. On pourrait donc admettre la possibilité d'un arrêt de développement pour expliquer l'existence des altérations en question, au moins dans certains cas, par exemple quand elles existent chez des individus jeunes et qui n'ont pas perdu leurs dents.

§ 11.

C. La membrane du tympan.

C'est une cloison qui sépare le conduit auditif externe de la caisse du tympan ; elle termine le conduit auditif en dedans et elle constitue la paroi externe de la caisse du tympan ; elle reçoit des parties constitutives et des vaisseaux de ces deux régions : à sa surface externe elle est recouverte par un prolongement de la peau du conduit auditif, en dedans elle est tapissée par la muqueuse de la caisse du tympan. La situation et la composition de la membrane tympanique nous expliquent pourquoi elle participe en règle générale aux maladies du conduit auditif et à celles de l'oreille moyenne et, réciproquement, comment une myringite essentielle doit s'étendre dans

l'un et dans l'autre sens, en subissant certaines modifications, de sorte qu'il est relativement rare de la rencontrer seule et sans complications. Il résulte aussi de ces rapports que la membrane tympanique doit présenter dans sa couche externe, qui appartient au conduit auditif, des altérations caractéristiques, dans le cas de maladie de celui-ci, et qu'il en est de même pour sa couche interne lorsque la caisse du tympan est malade, que l'état de l'une et de l'autre de ces cavités se reflète sur la cloison qui les sépare et qu'il n'est pas rare que l'on puisse reconnaître des affections anciennes de ces parties par l'inspection de la membrane tympanique. L'examen de celle-ci est le point le plus important, sous le rapport du diagnostic, dans l'étude des maladies de l'oreille ; il est indispensable, pour bien les reconnaître et en juger sainement, de connaître exactement les altérations de la membrane du tympan et leur signification. En général, l'examen de cette membrane seule permet de diagnostiquer la cause la plus fréquente de la diminution de l'ouïe, le catarrhe chronique de l'oreille moyenne.

L'inspection de la membrane du tympan, en nous fournissant des renseignements précis sur l'état des parties profondes de l'oreille, est sous ce rapport d'une haute importance pratique, puisque cette membrane est parfaitement accessible à nos moyens d'investigation et, qu'en s'y prenant convenablement, on peut l'examiner aussi minutieusement que n'importe quel organe situé superficiellement, comme la cornée par exemple. J'ai eu soin de dire « en s'y prenant convenablement, » car je pense avoir démontré, dans mon mémoire déjà cité, que les mé-

thodes employées jusqu'à présent sont loin de conduire à un résultat satisfaisant. C'est au manque d'une bonne méthode d'exploration qu'il faut attribuer en grande partie comment il se fait que très-peu de médecins sachent examiner l'oreille convenablement, et que l'otologie soit restée jusqu'à présent bien en arrière des autres spécialités. Cet état de choses ne changera que lorsqu'on aura généralement adopté pour l'exploration de la membrane du tympan une méthode vraiment bonne et satisfaisante. J'ose croire que celle que j'ai fait connaître remplit toutes les conditions nécessaires : au lieu des spéculums brisés universellement employés (spéculum de Kramer, etc.), je me sers du spéculum cylindrique de Wilde et j'éclaire les parties profondes au moyen d'un miroir concave, qui réfléchit fortement la lumière solaire diffuse.

Pour bien juger des altérations dont un organe est susceptible il faut, naturellement, connaître parfaitement son état normal. Vu la grande importance que présente, au point de vue pratique, la connaissance exacte de la membrane tympanique, nous l'étudierons avec d'autant plus de soin que ce sujet est très-brièvement traité même dans les meilleurs ouvrages d'anatomie descriptive et d'histologie, et, qu'à vrai dire, les anatomistes n'ont pas l'occasion de décrire exactement toutes les particularités que présente la membrane du tympan.

L'anatomiste ne connaît la membrane tympanique que par ses recherches sur le cadavre. Mais de même qu'une description de la cornée, faite d'après l'état qu'elle présente quelques jours après la mort, ne nous ferait connaître que très-imparfaitement les propriétés de cette

membrane, on ne peut se contenter de semblables recherches pour la membrane auriculaire; à cause de sa finesse, du peu d'épaisseur de la couche épidermique qui la recouvre, de son degré de courbure, qui dépend de l'action d'un muscle strié, le tenseur du tympan, elle présente, sous plusieurs rapports, un tout autre aspect pendant la vie que sur le cadavre. Veut-on savoir où l'on aboutit en étudiant la membrane du tympan sur de vieilles pièces desséchées, il suffit de se rappeler ce que beaucoup d'anatomistes ont dit depuis deux cents ans, de l'existence d'une ouverture prétenduement normale, d'un trou de Rivini, qui n'est, d'après Hyrtl, qu'une déchirure accidentelle causée par la dessiccation de la membrane à demi macérée.

Comme nous l'avons vu, il est indispensable que le médecin praticien connaisse bien l'aspect et les caractères de la membrane tympanique à l'état sain, sans cela pas de diagnostic possible dans les maladies de l'oreille. « Mais combien de médecins qui n'ont jamais vu la membrane tympanique pendant la vie ! Tout ce qu'ils en connaissent, ils l'ont appris par des descriptions ou sur des préparations qu'on leur a montrées pendant le cours de leurs études d'anatomie (Wilde). » Si les descriptions des anatomistes sont inexactes, parce qu'elles ont été faites d'après l'état cadavérique, il faut adresser des reproches analogues à celles qui ont été données par un grand nombre d'otologistes, qui auraient pu être mieux informés. Deux des médecins auristes les plus en vogue de nos jours enseignent, l'un, que la membrane du tympan, qui est d'un gris de perle et légèrement trans-

parente à l'état sain, est « hyaline, » l'autre, qu'elle est tout à fait « incolore et parfaitement transparente » et, à propos du diagnostic de la *surdité nerveuse* il ne se préoccupe nullement de la teinte blanche et de l'opacité qu'elle peut présenter, comme si ces apparences étaient compatibles avec l'état sain. Faut-il alors s'étonner si l'otologie ne progresse pas, lorsque les premiers éléments d'un bon diagnostic sont encore à trouver.

Le « trou de Rivini » n'a pas été découvert, ni décrit d'abord par l'anatomiste de ce nom (1717), mais par Marchetti de Padoue en 1652, puis par deux professeurs d'anatomie à Bale, Glaser (1680) et Emmanuel König (1682). Fr. Ruysch et Valsalva (1704) cherchèrent à démontrer qu'il n'existait pas chez l'homme d'ouverture normale de la membrane tympanique; Berres, le prédécesseur de Hyrtl à Vienne, adopta l'opinion ancienne et donna une description très-détaillée du trou de Rivini. Comme la membrane tympanique n'est pas complétement close au commencement de la vie fœtale d'après Huschke, il se pourrait qu'il restât une ouverture chez l'adulte, suite d'un arrêt de développement comme pour le bec-de-lièvre ou la gueule-de-loup. Moi-même je possède les os temporaux d'un individu, où il existe, au bord supérieur de la membrane du tympan, de chaque côté, une ouverture de trois millimètres de diamètre, qui, d'après sa régularité parfaite des deux côtés, et en l'absence de tous les signes qui permettraient de conclure à une perforation suite d'ulcération, peut être regardée comme une anomalie congénitale. Des cas de ce genre doivent être fort rares, je n'en connais pas d'autres dans la littérature médicale.

§ 12.

La membrane du tympan est située à l'extrémité du conduit auditif externe et fixée dans un cercle osseux, interrompu en haut seulement. Sans cette ouverture supérieure du cadre osseux, on pourrait comparer très-exactement la disposition de la membrane du tympan à celle d'un

verre de montre. L'anneau osseux est un os distinct du temporal chez le fœtus et chez l'enfant nouveau-né, cet os tympanique s'ossifie plutôt que les parties voisines.

Chez le fœtus, la membrane du tympan a d'abord une direction horizontale, elle fait partie alors de la base du crâne ; chez le nouveau-né elle est très-légèrement oblique, au point qu'elle semble être la continuation de la paroi supérieure du conduit auditif externe. Peu à peu, à mesure que la tête se développe, la membrane tympanique se redresse et, chez l'adulte, elle finit par former, avec la paroi inférieure du conduit auditif, un angle aigu, avec sa paroi supérieure, un angle assez ouvert, mousse et arrondi, de 140° en moyenne. Ce dernier angle est sujet à de grandes variations, ainsi qu'il est aisé de s'en convaincre en examinant une série nombreuse de crânes et d'os temporaux. Je pense qu'il existe un rapport constant entre l'angle du tympan, la position de la portion écailleuse du temporal et le développement en largeur et en longueur de la base du crâne, de manière qu'il serait peut-être possible de déduire de l'obliquité plus ou moins grande de la membrane du tympan, des indices sur le degré de développement du sphénoïde et de la base du crâne en général.

Chez un sourd-muet, âgé de 35 ans, dont les rochers temporaux m'avaient été envoyés par un collègue, qui avait désigné le sujet comme atteint d'une espèce de crétinisme, la membrane du tympan formait avec la paroi supérieure du conduit auditif un angle de 167°, sa position ressemblait donc à celle qu'elle affecte chez les enfants. Ne possédant que la portion médiane de la base

du crâne, il me fut impossible de déterminer l'angle des os temporaux et de la selle turcique et s'il y avait eu soudure prématurée et arrêt de développement des os. Quoiqu'il en soit, cet état de la membrane du tympan est très-remarquable, et Virchow, dans ses belles recherches sur le crétinisme et le développement de la base du crâne, indique, en plusieurs endroits de son travail, une certaine relation entre le crétinisme et la surdi-mutité. (Pour m'assurer si cette position de la membrane tympanique était constante chez les crétins, ou seulement accidentelle, j'examinai tous les crânes de crétins que renferment les collections anatomiques de Wurzbourg; mais ces préparations macérées et desséchées ne me permirent pas de me faire une opinion précise à ce sujet, toutefois, la première supposition me paraît la plus fondée).

La forme de la membrane du tympan est tout aussi variable que la coupe transversale du conduit auditif. Elle est plus arrondie chez l'enfant, généralement allongée chez l'adulte; son contour supérieur et postérieur se prolonge quelquefois en une pointe obtuse, ce qui donne à la membrane une forme obcordée, le plus souvent elle est ovale.

Le diamètre vertical de la membrane du tympan est de 9 à 10 millimètres chez l'adulte, le diamètre horizontal, de 8 à 9 milimètres Chez le fœtus, ces diamètres sont proportionnellement beaucoup plus étendus que chez l'adulte; en effet, la membrane du tympan acquiert à peu près son développement complet dans les derniers mois de la vie fœtale. Pour bien me rendre compte du développement de la membrane du tympan chez le fœtus, j'ai

mesuré l'anneau tympanique osseux sur une série d'embryons de trois à neuf mois, appartenant aux collections anatomiques de Wurzbourg. M. le professeur Koelliker voulut bien m'indiquer l'âge de chaque embryon, qu'on avait oublié de mentionner, et je mesurai moi-même la longueur du corps de chacun d'eux. Chez un fœtus de onze semaines, longueur du corps, 56 millimètres, la hauteur de la membrane du tympan était de 2 millimètres, sa largeur de 1 1/4 millimètre ; à quatorze semaines, longueur du corps, 84 millimètres, les dimensions de même nom correspondaient à 3 et 2 millimètres ; à seize semaines, la longueur du corps étant 114 millimètres, elles étaient de 4 1/2 et de 3 millimètres ; à vingt semaines, la longueur du corps étant de 155 millimètres, elles étaient de 7 et de 5 1/2 millimètres ; à vingt-deux semaines, la longueur du corps étant de 220, elles étaient de 8 et de 7 ; à vingt-quatre semaines, longueur du corps, 290, 8 1/2 et 8 ; au septième mois, longueur du corps, 335, 9 et 8 ; à huit mois, longueur du corps, 370, 8 1/2 et 8 ; au neuvième mois, longueur du corps, 450, 9 3/4 et 8 1/2. Le diamètre vertical plus étendu à sept mois qu'à huit, prouve qu'il existe sous ce rapport de grandes différences d'après les individus, de même que l'on rencontre chez l'adulte l'extension du contour supérieur de la membrane tympanique.

Le manche du marteau se démarque à la surface de la membrane du tympan sous la forme d'une ligne jaune-blanchâtre, qui s'étend du pôle supérieur jusqu'au delà du centre du tympan, en partageant cette membrane en deux moitiés, antérieure et postérieure, dont la dernière

est un peu plus grande que l'autre. A l'origine du manche du marteau, près du pôle supérieur de la membrane tympanique, on remarque l'apophyse externe, *processus brevis mallei,* petit cône obtus, qui se dirige en dehors vers le conduit auditif externe. Le manche proprement dit est dirigé un peu en dedans, vers l'intérieur de la caisse du tympan, ce qui rend la membrane tympanique concave en dehors et convexe en dedans. Le point le plus concave correspond à l'extrémité élargie du manche du marteau, et cet endroit, situé un peu plus bas que le centre de la membrane, a reçu le nom d'ombilic du tympan. Nous pouvons évaluer le degré de courbure de la membrane d'après la direction du manche du marteau, qui s'avance plus ou moins vers l'intérieur de la caisse du tympan. Lorsque la membrane tympanique devient plus concave, ce qui n'est pas rare dans les maladies de l'oreille, l'os prend une direction plus oblique en dedans et apparaît alors en raccourci, l'apophyse externe paraît plus rapprochée de l'observateur ; quand, au contraire, la concavité du tympan diminue, le manche du marteau se dessine comme une ligne plus étendue, plus distincte et sa direction est moins oblique.

Sur le cadavre, la membrane tympanique me paraît être un peu plus concave; le manche du marteau est attiré plus avant vers l'intérieur de l'oreille moyenne, ce qui est dû probablement à la rigidité cadavérique du muscle tenseur du tympan.

Il est très-difficile d'évaluer des angles quand on ne peut pas les mesurer directement au moyen du rapporteur ou qu'il est impossible d'en obtenir une coupe de profil. La meilleure méthode, en ce cas, con-

siste à établir un système de lignes parallèles, à les fixer, et à déterminer d'après elles la valeur de l'angle cherché. Tout récemment je suis parvenu à mesurer beaucoup plus facilement l'angle du tympan au moyen d'un instrument très-simple mais très-ingénieux, construit expressément dans ce but par mon ami, M. W. Hess, professeur de mécanique à l'école industrielle.—Les anatomistes modernes, Arnold, Huschke, Hyrtl, Krause, H. Meyer, M. J. Weber, désignent sous le nom d'ombilic, de dépression ombilicale du tympan, un endroit situé au centre de cette membrane, où celle-ci est plus concave. Quelques otologues ont désigné dans ces derniers temps sous le nom d'ombilic, la saillie que forme l'apophyse externe du marteau, ainsi que le faisaient les anatomistes anciens. L'emploi d'un même terme pour désigner des choses différentes doit entraîner une confusion qu'il importe d'éviter; il ne saurait du reste exister de doute quant à l'objet auquel la dénomination d'ombilic s'applique le mieux. L'ombilic chez tout le monde, sauf chez les enfants atteints de hernie ombilicale et chez les femmes enceintes, est une dépression résultant d'une cicatrice, un véritable enfoncement. Les Anglais, Toynbee par exemple, désignent souvent le manche du marteau sous le nom d'apophyse longue du marteau, *long process of the malleus*, tandis que nous réservons cette dénomination à l'apophyse antérieure ou de Folianus, qui n'existe que chez les enfants et qui se dirige d'arrière en avant vers la fente de Glaser.

Nous ferons observer, en passant, que Erhard, dans son *Traité d'Otiatrique rationelle*, avance que la membrane tympanique a une direction qui se rapproche plus de la verticale chez l'enfant que chez l'adulte, et que le manche du marteau s'insère au tympan selon une direction oblique d'arrière en avant.

§ 13.

La couleur de la membrane du tympan est d'un gris clair, brillant. Wilde l'a comparée à celle de la peau de baudruche, Rau plus exactement à celle de la perle. Sa finesse et son peu d'épaisseur rendent le tympan translucide, mais non transparent, et sa coloration propre est modifiée par celle des parties profondes. On distingue souvent, à son reflet jaunâtre, la paroi de la caisse du tym-

pan opposée à la membrane, plus souvent c'est la branche verticale ou longue branche de l'enclume, qui se trouve derrière le manche du marteau, parallèle à celui-ci et à une petite distance de la face interne du tympan, quelquefois même il est soudé avec elle. Quand la muqueuse qui tapisse la membrane tympanique en dedans, ou celle de la caisse tout entière est injectée, le tympan présente une teinte rouge pâle. Il revêt une teinte jaune bien prononcée lorsqu'il recouvre un depôt de cette couleur, un exsudat en voie de désorganisation graisseuse. Enfin, la membrane tympanique peut, selon les cas pathologiques, présenter les colorations les plus variées depuis le blanc jusqu'au gris, et du jaune au rouge vif.

L'éclat de la surface externe de la membrane tympanique s'altère ou disparaît dès que l'épiderme est recouvert d'un enduit, soulevé ou ramolli. Il en est toujours ainsi sur le cadavre, où l'épiderme de la membrane tympanique subit une macération analogue à celle de l'épitheléon de la cornée ; la même chose s'observe aussi après l'injection dans l'oreille d'un liquide, tel que de l'eau, de l'huile, etc., chaque fois qu'un trouble des fonctions de nutrition détermine une exsudation de liquide qui ramollit et imbibe les couches superficielles de la membrane du tympan. Sa surface paraît alors plus ou moins mate, légèrement trouble ou blanchâtre, l'épiderme est soulevé et détaché comme sur des préparations conservées dans l'alcool. L'éclat de la membrane tympanique augmente dans certains cas de rétraction de la membrane en dedans, on reconnaît alors aussi que sa tension a augmentée.

Le tympan à l'état sain présente, outre le léger éclat commun à toute sa surface, un endroit constant, parfaitement limité, qui réfléchit fortement la lumière. Ce reflet lumineux, tout particulier, se montre toujours à la région antérieure et inférieure de la membrane, sous la forme d'un triangle équilatéral, dont la base, large de 1 1/2 millimètre, correspond au bord du tympan et le sommet, à la dépression ombilicale, un peu au-devant et en dessous de l'extrémité du manche du marteau. Ce « triangle lumineux, » c'est le meilleur nom qu'on puisse lui donner, a une grande importance au point de vue du diagnostic des affections de l'oreille, car son aspect, ses dimensions, tantôt plus grandes, tantôt plus petites, les modifications qu'il subit quand on insuffle la caisse du tympan, fournissent de précieux renseignements sur l'état de la membrane tout entière et sur son degré de courbure. Toute altération du triangle lumineux implique une altération du tympan, notamment de sa surface, de sa courbure, déterminée par une modification de sa texture, le plus souvent par des maladies ou des anomalies de sa surface interne ou muqueuse, et de la caisse du tympan. Dans l'examen de la membrane tympanique chez les malades, il faut faire spécialement attention au triangle lumineux, car c'est ainsi que l'on peut reconnaître des anomalies qui échappent autrement au médecin, ou que celui-ci ne parvient à découvrir qu'avec beaucoup de peine. Ce n'est qu'après l'avoir bien étudié dans tous ses détails qu'on peut se prononcer relativement à l'état du tympan et au genre d'affection dont le malade est atteint.

Ce triangle lumineux, qui présente une certaine ana-

logie avec le reflet de la cornée, sera mieux connu à une époque ultérieure et présentera alors plus d'intérêt pour le diagnostic des maladies de l'oreille que maintenant. Wilde (1) le considère comme l'indice de la convexité de la moitié antérieure du tympan ; il prétend qu'elle n'est pas concave et qu'elle réfléchit à sa partie la plus saillante un point lumineux brillant — *a speck of bright light.* — Je ne puis accepter cette proposition, formulée d'une manière aussi absolue : la partie supérieure de la moitié antérieure du tympan est quelquefois fortement attirée vers l'intérieur de l'oreille moyenne, en devenant ainsi très-concave, sans que le triangle lumineux subisse un rapetissement sensible, et de plus, la région centrale de la membrane tympanique, à laquelle appartient une partie du triangle, est certainement concave. La moitié inférieure de la membrane est au contraire légèrement convexe en dehors, ainsi qu'on le voit clairement Fig. IV; le reflet lumineux y est généralement moins marqué lorsque le tympan tout entier est dévié en dedans, il devient plus apparent quand on fait bomber la membrane en dehors, en insufflant la caisse du tympan. A l'état pathologique, la membrane tympanique peut présenter d'autres points brillants, qui réfléchissent fortement la lumière, de situation, de forme et d'étendue très-variables; ils proviennent d'altérations de la forme ou de la texture de la membrane. On les rencontre surtout lorsque le tympan est retiré en dedans en divers endroits et qu'il a contracté des adhérences avec des parties de l'oreille moyenne, ou

(1) *Aural Surgery*, p. 211.

bien lorsque son épaisseur et son élasticité ont subi localement des modifications importantes, par suite d'exsudats, de dépôts, ou par le développement de brides à sa face interne. Ces points brillants anormaux n'apparaissent souvent que lorsqu'on insuffle la caisse du tympan ; nous rappellerons que souvent alors le triangle lumineux, qui paraissait tout à fait régulier avant l'insufflation, subit des modifications de nature variée ; ainsi il peut paraître plus grand, moins éclatant, brisé selon l'une ou l'autre direction, etc.

Le triangle lumineux, pour autant que je sache, a été décrit d'abord par Wilde de Dublin, et indiqué plus tard par Toynbee sous la dénomination de « *triangular shining spot* ». Aucun otologue allemand, à ma connaissance, ne l'a bien vu ni décrit avec quelque détail, et nul d'entre eux n'y a certainement attaché d'importance. Il paraît que c'est Erhard qui l'a vu le premier en Allemagne, mais il n'en indique pas exactement la position. Il dit, p. 208 de son *Traité d'otiatrique rationnelle,* que la membrane tympanique paraît plus brillante au-dessous et dans le voisinage de l'extrémité inférieure du manche du marteau, et qu'il existe en cet endroit un cône lumineux. La défectuosité des méthodes employées jusqu'à présent pour examiner et étudier la membrane du tympan, explique comment il se fait qu'un point aussi important ait passé inaperçu. On voit par là combien d'altérations de la membrane et de la caisse du tympan ont dû échapper à l'observation clinique. en augmentant ainsi le nombre des « surdités nerveuses » telles que les diagnostiquent encore des praticiens qui font autorité en Allemagne.

Sur le cadavre, il est naturellement impossible de constater les propriétés de la membrane tympanique, dont il a été question en dernier lieu; aussi les anatomistes varient beaucoup quant à la coloration du tympan par exemple. Huschke dit qu'elle est blanchâtre; Krause et Weber, blanc-rougeâtre, etc. On ne peut rien demander aux anatomistes sous ce rapport. J'ai déjà dit un mot des erreurs commises par plusieurs otologues, qui devraient cependant être mieux informés (V. § 11). Pour prévenir l'objection, que l'apparition du triangle lumineux dépend d'un mode particulier d'éclairage, je rappellerai que Toynbee, Wilde et moi, nous nous servons chacun d'un éclairage différent. Toynbee emploie un miroir concave et la lumière du gaz, j'emploie un miroir concave et la lumière diffuse, Wilde fait tomber directement dans l'oreille un rayon solaire ou la lumière vive du jour.

§ 14.

L'épaisseur de la membrane tympanique est très-peu considérable, elle équivaut à peu près à celle du papier de poste mince. De là résulte que la membrane est translucide, ainsi que nous l'avons fait observer précédemment, et qu'elle subit facilement des solutions de continuité, soit par une ulcération, soit par des violences extérieures. L'air, violemment poussé par le conduit auditif externe, peut déchirer le tympan, c'est ce qu'on observe assez souvent chez les artilleurs qui se trouvent près de la bouche de la pièce quand elle fait feu. J'ai constaté la même chose à différentes reprises à la suite d'un soufflet, tout autre endroit du corps me semble préférable à la région de l'oreille si l'on veut absolument employer les corrections manuelles. Chaque fois que j'ai examiné une déchirure du tympan, produite par l'une ou l'autre des causes citées, qu'elle fut récente ou ancienne, elle se trouvait derrière le manche du marteau, elle était paral-

lèle à celui-ci et dirigée de haut en bas. Dans les cas décrits par différents auteurs, on a constaté la même chose pour les déchirures et les cicatrices, suites de déchirures de la membrane du tympan, de sorte que la lésion survient en règle générale à un endroit constant.

Il semble que l'on oublie le plus souvent dans la pratique le peu d'épaisseur du tympan, sans cela on ne le « sonderait » pas si souvent pour s'assurer de son état et, spécialement, s'il n'est pas lacéré. Les explorations de ce genre, faites comme elles le sont ordinairement, sans éclairer suffisamment les parties profondes, sans une connaissance exacte de l'anatomie de la région, sont non-seulement insuffisantes, mais souvent nuisibles, car on peut blesser ou perforer le tympan avec la sonde, d'autant plus que les parois du conduit auditif et la surface de la membrane tympanique sont très-sensibles et que les malades exécutent souvent, pendant qu'on les sonde, des mouvements irréfléchis. Toutefois on ne peut se passer de la sonde dans quelques cas, tels sont les abcès du conduit auditif, les tumeurs diverses, dont le spécialiste le plus exercé ne reconnaît pas toujours immédiatement la nature, les polypes, dont il faut connaître le trajet et le point d'origine pour les opérer convenablement. Dans tous les autres cas, la simple inspection suffit presque toujours, en employant, bien entendu, les instruments nécessaires et un éclairage convenable. Il est facile ainsi de s'assurer si la membrane tympanique est intacte ou déchirée, et quel est son état en général; on y parvient bien plus difficilement avec la sonde et l'on court risque de produire une perforation là où il n'en existe pas

encore. Je crois que l'emploi de la sonde est contre-indiqué même, quand il y a carie de l'oreille. L'exploration au moyen de la sonde ne peut rien nous apprendre de plus que ce que nous apprend l'inspection des parties, d'un autre côté, cette exploration est très-souvent douloureuse pour le malade, et, malgré les plus grandes précautions, elle peut léser les organes ramollis et entraîner ainsi des suites graves. On n'a pour s'en convaincre, qu'à examiner sur un rocher carié, comme il en existe dans toutes les collections anatomiques, combien est mince la cloison fragile qui sépare la caisse du tympan du labyrinthe, et sur laquelle on arrive directement avec la sonde dans le cas de perforation du tympan. En la touchant, quelque prudence qu'on y mette, si les os sont ramollis, rien n'est plus facile que d'ouvrir une communication entre l'oreille moyenne et le limaçon ou le vestibule ; le pus, une fois parvenu dans le labyrinthe, peut propager la maladie à travers le conduit auditif interne jusqu'aux membranes d'enveloppe du cerveau.

Quand on emploie la sonde, il faut se rappeler exactement le trajet du conduit auditif, la résistance des parties, et toutes les particularités qui se rapportent à l'anatomie de la région ; il est surtout nécessaire de bien éclairer les parties profondes, afin que l'œil du chirurgien guide sa main et que la sonde, promenée au hasard, ne cause pas de dégâts. Celui qui ne peut satisfaire à ces conditions, doit se garder de chercher à s'instruire par des moyens aussi incertains et se rappeler que le médecin, quand il ne peut pas être utile, est au moins obligé à ne pas faire de mal. Chaque année je constate dans ma pratique des

cas bien évidents de lésions déterminées par des explorations imprudentes de l'oreille, et une fois la terminaison a été fatale.

§ 15.

Une autre propriété de la membrane du tympan, importante au point de vue pratique, c'est son élasticité. Elle lui permet de supporter une assez forte pression, de dehors en dedans, avant de se rompre ; des adhérences anormales peuvent l'entraîner plus profondément en dedans, sans qu'elle se déchire ou se détache de ses insertions. Nous pouvons nous assurer de nos yeux chez tous nos malades que le tympan résiste à une assez forte pression atmosphérique agissant de dedans en dehors et qu'elle bombe alors à l'intérieur du conduit auditif. Ce phénomène s'observe en faisant faire au patient un mouvement d'expiration, le nez et la bouche étant fermés, ou mieux encore, en examinant la membrane tympanique lorsqu'on projette un courant d'air comprimé à travers la sonde dans l'oreille moyenne au moyen d'une pompe foulante, ou qu'un aide souffle par le cathéter. Lorsque le courant est intense, la voussure de la membrane tympanique est la plus forte à son bord antérieur et postérieur ; quand il n'a qu'une intensité moyenne, c'est le bord postérieur et supérieur qui fait saillie et en cet endroit apparaît alors un large reflet lumineux mal défini ; souvent aussi, mais pas toujours, le manche du marteau se déplace et la membrane tout entière se porte en dehors.

L'étude des mouvements de la membrane tympanique, déterminés par l'insufflation et les douches d'air, est

très importante au point de vue du diagnostic, car on peut déduire du mode d'après lequel ils s'exécutent et des modifications qu'ils font subir au tympan, une série de conclusions relatives à l'état de la membrane elle-même et à ses rapports avec l'oreille moyenne. Ce n'est pas ici le lieu de traiter de tous les cas particuliers qui peuvent se présenter. Je me bornerai à faire observer qu'il n'est pas rare de voir certaines parties de la membrane tympanique rester immobiles, paraître rétractées en dedans et plus concaves, au lieu de participer au mouvement général de déplacement en dehors. Nous devons en conclure à l'immobilisation de ces parties, à des adhérences développées entre elles et l'oreille moyenne. Beaucoup d'autres altérations, l'existence de brides à la face interne du tympan, l'épaississement ou l'amincissement partiel de cette membrane, se reconnaissent le mieux de cette manière. On distingue presque toujours après des insufflations répétées, les vaisseaux qui côtoyent le manche du marteau, sous la forme d'une bande rouge plus ou moins large, qui recouvre quelquefois en partie le manche. Le plus souvent on peut suivre leur trajet depuis la paroi supérieure du conduit auditif jusqu'à la membrane du tympan. Si les vaisseaux sont déjà gorgés de sang par une cause pathologique, ils le deviennent ordinairement davantage lorsque le malade distend lui-même la membrane tympanique en insufflant de l'air dans l'oreille moyenne. Si l'on employe la sonde pour l'insufflation, l'injection très-souvent diminue ou disparaît.

Il n'y a pas si longtemps encore qu'il existait de grandes controverses

sur la possibilité d'insuffler de l'air dans la caisse du tympan, lorsque la membrane tympanique était intacte. Un médecin publia une longue et savante dissertation, dans laquelle il essaya de démontrer que, d'après les lois de l'hydrostatique, il était impossible de faire pénétrer de l'air dans la caisse par la trompe d'Eustache, quand la membrane tympanique n'était pas lésée. Un autre avança, en 1845, qu'il est nécessaire de perforer le tympan pour rendre possible des injections d'air ou de liquide dans l'oreille moyenne. D'autres encore contestèrent cette opinion en s'appuyant sur des expériences faites au moyen d'appareils qui imitaient les dispositions de l'appareil auditif et sur des arguments empruntés à la physique. Tous ces raisonnements sont superflus, puisqu'il est facile de s'assurer sur le vivant comment les choses se passent.

§ 16.

Il est très-douteux que la membrane tympanique présente des mouvements en rapport avec le pouls artériel; je n'ai jamais observé rien de semblable, malgré les recherches les plus minutieuses et l'emploi d'un excellent éclairage. Mais ce qui est remarquable c'est, aussitôt que le tympan est perforé, que la bulle d'eau ou de mucus qui se forme à l'ouverture présente des pulsations isochrones avec les battements du cœur. L'habile observateur Wilde, qui signala le premier ce phénomène, pense que ce mouvement est communiqué à la membrane par les nombreux vaisseaux qui lui appartiennent. Mais il semble, si cette explication est juste, que le tympan non perforé devrait présenter des pulsations analogues, surtout quand ses vaisseaux sont gorgés de sang. Cependant je n'ai jamais observé quelque chose de ce genre, même quand la membrane tympanique était fortement injectée, et les malades, dans ces cas, n'accusent pas l'existence de symptômes subjectifs, « de pulsations, de bourdonne-

ments » d'une manière constante, comme il y aurait lieu de s'y attendre.

Les pulsations de la bulle liquide du fond de l'oreille fournissent souvent des renseignements précieux pour le diagnostic; car il n'est pas toujours facile, à cause du gonflement des parties ou des altérations qu'elles ont déjà subies, de décider s'il existe une communication anormale entre le conduit auditif et la caisse. Les pulsations d'une bulle d'eau ou de pus, qu'il est facile de distinguer parce qu'elle réfléchit fortement la lumière, permettent de certifier que la perforation existe. Mais les pulsations peuvent manquer, par exemple quand la perforation est très-étendue, on ne peut donc conclure de leur absence à l'intégrité de la membrane.

§ 17.

Quant à sa structure, la membrane tympanique est formée, comme on le sait, par trois couches : une lame fibreuse moyenne, la lame propre ou fibreuse de la membrane du tympan, une lame interne, fournie par la muqueuse de la caisse du tympan, et une lame externe, fournie par la peau qui tapisse le conduit auditif. Il entre donc dans sa composition trois des tissus les plus importants de l'économie : la peau, le tissu fibreux et une muqueuse. Cette structure, et la situation de la membrane tympanique, qui constitue la cloison qui sépare deux cavités voisines, le conduit auditif et la caisse, expliquent pourquoi les altérations pathologiques de cette membrane sont si nombreuses, et pourquoi elle participe le

plus souvent aux affections des régions adjacentes (1).

La couche externe de la membrane tympanique n'est pas seulement constituée par de l'épiderme, comme on l'a cru pendant longtemps, elle renferme des éléments dermiques; la peau du conduit auditif se replie en arrivant au tympan et se continue à sa surface. Ceci a lieu pour toute l'étendue de la membrane, partout où elle touche au conduit auditif; mais le tissu cutané est plus abondant à sa région supérieure, où une lame assez épaisse de tissu cutané se porte de la paroi du conduit à la membrane tympanique ; un examen attentif montre qu'elle se compose de tissu cellulaire renfermant de nombreuses fibres élastiques, beaucoup de vaisseaux et une branche nerveuse relativement très-forte. Cette lame cutanée côtoye le manche du marteau jusqu'à l'ombilic ; à partir de ce point, ses divers éléments s'étendent en rayonnant et se ramifient du centre vers la circonférence du tympan.

La surface externe de la membrane tympanique, le derme, est la région qui renferme le plus de vaisseaux et de nerfs. Les maladies de cette région, qui sont si fréquentes chez les enfants, sont le plus souvent très-douloureuses; elles sont ordinairement accompagnées du développement de cellules libres, de pus, etc. L'otite si douloureuse des enfants, suivie d'otorrhée, est très-souvent une inflammation de la couche cutanée du tympan, qu'elle soit

(1) Consulter pour des détails plus étendus sur l'histologie du tympan, le mémoire publié par l'auteur dans le *Journal de Zoologie* de Koelliker et de Siebold, 1857, t. IX, et Gerlach, *Études micrographiques de morphologie humaine*. Erlangen, 1858, p. 54 à 64.

primitive ou que la maladie se soit étendue du conduit auditif à la membrane tympanique Une suite fréquente de ces inflammations c'est l'épaississement de la couche cutanée; le tympan paraît alors moins concave, privé de son éclat et de sa coloration normale ; le manche du marteau est devenu invisible, ou l'on n'en distingue plus que la portion la plus saillante, la petite apophyse ou apophyse externe, l'osselet, au lieu d'apparaître sous forme d'une ligne blanchâtre, est masqué par la peau, très-épaissie en cet endroit. Dans la myringite chronique, lorsque la vascularisation de la membrane tympanique est très-prononcée, la membrane, avec sa couche cutanée épaissie, présente uue surface d'un rouge uniforme, couverte de granulations ; lorsqu'on abandonne ce mal à la nature, quelques-unes de ces granulations peuvent augmenter de volume, se transformer en polypes, finalement déterminer ainsi une otorrhée plus abondante et des altérations graves de l'oreille. Tous ces phénomènes, aisés à constater, s'expliquent par l'existence à la surface externe de la plaque fibreuse de la membrane tympanique, près de sa couche épidermique, d'éléments de tissu conjonctif, très-disposés à la multiplication, à l'hypertrophie ; ils sont surtout abondants chez les enfants, mais on constate aisément leur présence chez les adultes. La couche externe du tympan ne possède ni glandes, ni papilles.

La couche interne de la membrane tympanique, sa couche muqueuse, est ordinairement formée de plusieurs couches d'épithéléon pavimenteux, à l'état normal elle est excessivement mince. Certains états pathologiques,

par exemple, le catarrhe de l'oreille moyenne, cette affection si fréquente, peuvent modifier la couche interne du tympan, qui acquiert souvent une épaisseur considérable. L'épaississement commence toujours au bord de la membrane, à l'endroit où la muqueuse de la caisse se replie sur le tympan, là où la couche muqueuse de celui-ci a naturellement la plus grande épaisseur. Comme l'épaississement de la couche externe ou cutanée du tympan se manifeste plus tôt et d'une manière plus marquée près du manche du marteau, en dérobant plus ou moins celui-ci à la vue, le catarrhe de la caisse du tympan et les altérations de texture qui en résultent pour la membrane tympanique, affectent, par contre, davantage la région périphérique de la couche interne de la membrane; elle paraît moins translucide, d'un gris opaque; elle peut même présenter une bordure blanche, tout à fait opaque, tandis que, au centre, elle est peu altérée sous le rapport de sa teinte et de son aspect, et que sa face externe n'a rien perdu de son éclat, que le manche du marteau est resté parfaitement visible, etc. D'après l'anatomie, on a toutes raisons de croire que la couche muqueuse de la membrane tympanique ne devient jamais malade isolément, qu'elle ne peut que participer à des affections de la muqueuse de la caisse; de sorte que les altérations qu'il est facile de reconnaître pendant la vie à la face interne de la membrane tympanique, nous permettent de conclure à des altérations de même nature de la muqueuse de la caisse.

Gerlach a observé à la zone marginale de la couche muqueuse de la membrane tympanique, de nombreuses élevures microscopiques, « que

» l'on peut considérer comme des papilles ou des villosités de la
» muqueuse. Elles ont tantôt une forme arrondie, qui rappelle celle des
» papilles de la langue, tantôt elles sont formées par des prolongements
» cylindriques de la muqueuse, comme les villosités intestinales. J'ai
» vainement cherché à y découvrir des fibres nerveuses, ce qui me porte
» à les considérer plutôt comme des villosités que comme des papilles,
» d'autant plus qu'il y en a qui ne tiennent à la muqueuse que par un
» pédicule filiforme. »

§ 18.

La couche moyenne, couche fibreuse, du tympan, *lamina propria,* est formée par des fibres d'une nature spéciale, les unes rayonnées, les autres circulaires, qui constituent deux plans distincts, faciles à isoler l'un de l'autre, et dont chacun ne contient qu'une espèce de fibres.

Le plan externe est formé de fibres rayonnées, qui partent du manche du marteau pour se porter vers la périphérie du tympan, (couche de fibres rayonnées). Le plan interne, qui correspond à la caisse du tympan, est formé de fibres concentriques, qui manquent au bord extrême de la membrane, qui acquièrent leur plus grand développement dans la région qui suit immédiatement pour redevenir plus rares vers le centre (1).

(1) J'ai cru d'abord, avec les observateurs qui ont étudié avant moi la structure du tympan, Wharton Jones et Toynbee, que les fibres rayonnées s'étendaient jusqu'à la périphérie, que c'était même là qu'elles étaient plus développées. C'est une erreur, comme le professeur Gerlach l'a démontré le premier et comme on peut s'en assurer facilement par la simple inspection de la membrane tympanique séchée et tenue au jour. Au microscope il est beaucoup plus difficile de se rendre compte de l'état des choses, parce que la zone marginale de la muqueuse tympanique est souvent légèrement épaissie, ce qui masque jusqu'à un certain point la structure rayonnée que la couche fibreuse présente dans cette

La couche des fibres concentriques adhère intimement à la muqueuse de la membrane tympanique, il est plus facile de la séparer de la couche des fibres rayonnées que de celle-là. Il semble que sa nutrition dépend en grande partie de la muqueuse, aussi participe-t-elle presque toujours aux maladies et aux altérations de la muqueuse de la caisse, pour peu qu'elles aient une certaine importance. C'est ainsi que la dégénérescence tendineuse et crétacée de la membrane tympanique, qu'il n'est pas rare de rencontrer dans des cas de catarrhe chronique très-prononcé de l'oreille moyenne, correspond presque toujours sous le rapport de l'étendue et de la forme du tissu altéré à la couche de fibres circulaires; elle se manifeste dans une zone du tympan située entre le bord externe et le centre de cette membrane.

On peut s'assurer de l'existence de la double couche fibreuse du tympan, à l'œil nu, en l'examinant à la lumière incidente, le rocher enlevé et la portion écailleuse du temporal avec la membrane tympanique tenue contre le jour; il est préférable cependant d'étudier la

région; il en est de même des portions de tissu arrachées avec l'anneau tendineux du tympan, qui recouvrent le bord de la couche fibreuse. Si l'on excise l'anneau pour éviter l'obstacle, on enlève le plus souvent en même temps les parties avoisinantes de la membrane tympanique, ce qui place les fibres circulaires les plus développées à la marge extérieure de la membrane. C'est ainsi que les observateurs qui ont précédé Gerlach se sont trompés.

Cependant les fibres circulaires s'étendent jusqu'au bord externe du tympan à sa région supérieure, elles s'étendent en dehors au delà de l'apophyse externe ou courte apophyse du marteau, en dedans elles s'arrêtent à une certaine distance du manche. Sur ce point, je maintiens les opinions que j'ai consignées dans le *Journal zoologique* de Kœlliker et Von Siebold.

structure de la couche fibreuse à un grossissement faible. Ce double plan de fibres a évidemment pour effet d'augmenter en deux sens opposés la solidité et la résistance de la mince membrane du tympan.

Les fibres propres du tympan, aussi bien les fibres rayonnées que les fibres concentriques, ont une forme rubanée, à contours bien nets, elles réfractent vivement la lumière et elles sont évidemment de nature spéciale. Entre elles se trouvent de nombreuses cellules allongées, à plusieurs prolongements, disposées très-régulièrement, présentant fréquemment un noyau bien distinct ; ce sont des éléments de tissu conjonctif, qui affectent des dispositions différentes, tant sous le rapport de la position des cellules que sous le rapport de la direction de leurs prolongements, pour les deux plans de la couche fibreuse. Les coupes faites à travers le tympan, examinées au microscope, présentent, surtout chez les enfants chez qui les cellules sont très-apparentes, un aspect magnifique : un tissu parcouru en tous sens par un réseau très-fin de cellules avec leurs ramifications, plus beau que celui que l'on voit sur des sections de la cornée ou d'un tendon. (Chez le nouveau-né, les fibres de la membrane propre du tympan sont beaucoup plus minces, elles ressemblent davantage à du tissu conjonctif et elles réfractent moins fortement la lumière que chez l'adulte. Les cellules interstitielles apparaissent très-facilement et en grand nombre par l'action de l'acide acétique.)

La membrane du tympan offre une grande analogie avec la cornée, sous le rapport histologique : beaucoup de descriptions et de dessins d'ulcérations et d'autres

affections de la cornée, telles que les donnent His et d'autres, rappellent l'aspect que le tympan présente au microscope pour des affections semblables.

La lame fibreuse de la membrane tympanique possède encore un appendice de nature particulière, une couche supplémentaire, qui jusqu'à présent avait échappé aux anatomistes, parce qu'elle est ordinairement recouverte par le corps et l'apophyse longue de l'enclume (*Voir* Fig. II). Il existe à la surface interne de la membrane, à la région supérieure de sa moitié postérieure, un repli, de 3 à 4 millimètres de long et de 4 millimètres de large (C), qui naît près du cercle osseux dans lequel est enchâssée la membrane du tympan, et qui s'étend jusque contre le manche du marteau (M. M.). Il en résulte une cavité assez grande, ouverte en bas, que j'ai désignée sous le nom de *bourse postérieure de la membrane tympanique* (*a.*). La corde du tympan côtoie en arrière le bord libre de ce repli (Ch. T.). Il n'est pas rare de trouver sur le cadavre cette poche remplie de mucosités. Comme il existe sur ce point deux surfaces muqueuses, très-rapprochées l'une de l'autre, les affections catarrhales de la caisse peuvent déterminer la formation d'adhérences totales ou partielles, altérations que l'on peut reconnaître pendant la vie, par les changements survenus à la région postérieure et supérieure de la membrane du tympan. Pour bien voir ce repli muqueux et la bourse qu'il forme, il faut examiner la surface interne du tympan encore adhérent à la portion écailleuse du temporal, la pyramide ou tout au moins la paroi supérieure de la caisse, ainsi que l'enclume que l'on détache de son articulation

avec la tête du marteau (C. M.). Le repli en question concourt à maintenir le marteau en place, cet osselet devient bien plus mobile dès que le repli est incisé. La bourse postérieure de la membrane du tympan présente la même structure que la lame fibreuse propre ; elle est formée de fibres de même nature, ce qui démontre qu'elle est une partie intégrante de l'autre, qu'elle naît comme elle de l'anneau tympanique, ainsi qu'on peut s'en assurer chez les enfants nouveau-nés ; tandis que la corde du tympan sort d'un os voisin, mais distinct par sa genèse de l'anneau tympanique.

Il existe une autre cavité, analogue à la bourse postérieure, à la face interne du tympan, au-devant du marteau, mais cette *bourse antérieure de la membrane du tympan* (*b.*) n'est pas formée par un repli de la lame fibreuse, mais par une petite saillie osseuse dirigée vers le col du marteau, et par les organes qui plongent dans la fente de Glaser ou qui en émergent — le ligament antérieur, la corde du tympan, l'artère tympanique inférieure, et, chez les enfants, la longue branche du marteau. La bourse antérieure est plus petite en tous sens que la postérieure (1).

La membrane tympanique est fixée dans la portion écailleuse du temporal par un cercle de tissu cellulaire compact et de couleur blanchâtre. La plupart des auteurs l'ont désigné à tort par le terme d'anneau carti-

(1) Voir la description détaillée de cette bourse, que j'ai signalée le premier, dans un travail déjà cité, p 95. *Journal de la Société de Wurzbourg*, année 1856. *Compte rendu des séances*, p. 39. *Archives de Virchow*, 1859, t. XVII, p. 25.

lagineux ; Arnold l'appelle *anneau fibreux*, et Gerlach, *bourrelet circulaire* de la membrane du tympan. Il entoure presque entièrement la membrane, en s'insérant en dehors à l'anneau tympanique osseux. Comme ce dernier, il est interrompu en haut, des deux côtés de l'apophyse externe du marteau, à l'endroit où la membrane tympanique se replie pour se continuer avec la peau du conduit auditif et où elle est moins solidement fixée. Une pression trop forte, agissant de dedans en dehors, à la périphérie du tympan, par exemple une douche d'air poussée avec violence, détacherait la membrane tympanique plus facilement en haut que partout ailleurs.

Gerlach s'exprime ainsi, à propos du tissu conjonctif spécial qui constitue la lame fibreuse du tympan : « Il tient le milieu entre le tissu conjonctif fibrillaire et le tissu conjonctif homogène de Reichert, son » étude serait vraisemblablement d'une grande utilité pour arriver à la » solution de la question si controversée de la nature du tissu conjonctif. » Il est impossible d'y découvrir la moindre trace de fibrilles qui tendraient à caractériser les fibres du tympan comme des faisceaux de » tissu conjonctif fin. »

Sur des coupes de la membrane tympanique chez les enfants, où l'on peut le mieux étudier les éléments fibreux, j'ai trouvé plusieurs fois des relations constantes entre les corpuscules de tissu conjonctif et l'épithéléon ; il semblait que l'épithéléon de la face interne de la membrane du tympan envoyât des prolongements dans l'épaisseur du tissu propre, ou, que les ramifications de ces corpuscules se trouvassent immédiatement en rapport avec les cellules épithéliales.

Quand on comprend mal et que l'on se contente d'études superficielles, il peut en résulter des erreurs vraiment risibles. C'est ainsi que Erhard, p. 313 de son *Otiatrique rationelle*, dit : « La monographie la plus » récente et une des meilleures sur la structure du tympan est celle qu'a » publiée Gerlach dans ses études micrographiques. Il confirme en » général les assertions de de Troeltsch : la lame moyenne, ou lame de

» tissu propre, ressemblerait beaucoup à la cornée et serait composée de » corpuscules fusiformes, tandis que les replis en forme de bourse de la » couche muqueuse se présenteraient comme des villosités très-déve- » loppées. » Je pense que le professeur Gerlach aura dû être très-flatté qu'on lui ait fait dire que la membrane du tympan est constituée par des corpuscules fusiformes, et fait confondre les bourses de la membrane tympanique, décrites par moi, Erhard les appelle des replis de la muqueuse, qui ont une étendue de plusieurs millimètres, avec les villosites qu'il a découvertes, dont les plus grandes ont un dizième de ligne de largeur et une longueur de douze centièmes de ligne, et qui existent sur toute la surface interne du tympan, sauf à la région centrale.

§ 19.

Vaisseaux de la membrane tympanique. Elle possède deux réseaux vasculaires provenant de sources différentes, qui ne communiquent, d'après Gerlach, qu'à sa périphérie par des anostomoses capillaires. Les vaisseaux externes parcourent la couche cutanée, les vaisseaux internes, la couche muqueuse; la lame fibreuse en est complétement privée.

Il est très-difficile de bien injecter les vaisseaux du tympan. Mais on rencontre très-souvent sur le cadavre, surtout chez les enfants, des injections naturelles fort distinctes de l'un ou de l'autre réseau, et les faits de ce genre, que l'on observe aussi jusqu'à un certain point pendant la vie, sont très-intéressants et fort instructifs. Quoique la lame fibreuse ne possède pas de vaisseaux, la puissance régénératrice de la membrane est cependant assez considérable. Des ulcérations ou des perforations traumatiques récentes guérissent ordinairement d'elles-mêmes, pourvu qu'on écarte les influences nuisibles, et les perforations anciennes peuvent diminuer ou dispa-

raître sous l'influence de moyens très-simples, propres à enlever et à diminuer la sécrétion purulente, fournie par les bords de la plaie. Aussi, n'est-il pas rare de rencontrer dans la pratique des traces de perforations cicatrisées. La membrane tympanique, en ces endroits, paraît amincie, excavée, les bords de la dépression sont nettement limités. J'ai étudié très-attentivement sur le cadavre la cicatrice d'une perforation de la grandeur d'une lentille. (*Mémoire cité*, p. 16).

Le réseau vasculaire externe de la membrane du tympan provient des vaisseaux de la peau qui tapisse le conduit auditif; ils se continuent à la surface du tympan comme le fait la peau du conduit auditif, ainsi que nous l'avons vu plus haut. Le passage des vaisseaux de l'une à l'autre région a lieu sur tous les points du pourtour de la membrane tympanique; ils forment une couronne de rameaux centripètes fins, qui participent le plus souvent aux injections vasculaires que l'on rencontre au fond du conduit auditif. Ces vaisseaux sont très-minces et leur injection est plus difficile à reconnaître que celle des vaisseaux du conduit auditif lui même. Quelques branches plus fortes s'étendent de la paroi supérieure du conduit vers la membrane du tympan; elles sont placées immédiatement derrière le manche du marteau ou un peu plus en arrière, arrivent à l'ombilic, au centre de la membrane et se ramifient à partir de ce point, en rayonnant de dedans en dehors, pour s'anostomoser avec les vaisseaux périphériques. Ils sont très-souvent remplis de sang sur le cadavre et pendant la vie; ils apparaissent presque toujours sous forme de lignes rouges quand on injecte de l'eau chaude dans

le conduit auditif ou que le malade insuffle à plusieurs reprises de l'air dans la caisse, ou bien quand on y introduit, à l'aide du cathéter, des vapeurs irritantes, des vapeurs ammoniacales, par exemple. (M. Bonnafont a observé que les sons aigus, en frappant la membrane du tympan, produisent le même effet (1)).

Le réseau vasculaire interne, celui de la muqueuse, provient des vaisseaux de la caisse du tympan, il est bien moins développé et moins important que le réseau externe.

Jusqu'à présent on avait généralement admis que la membrane tympanique recevait la plupart de ces vaisseaux de la caisse du tympan, que notamment les plus grosses branches naissaient près du manche du marteau, de l'artère stylo-mastoïdienne et se portaient de dedans en dehors. Je pense avoir démontré, le premier, qu'il n'en est pas ainsi et que la membrane tympanique doit surtout sa vascularité aux artères du conduit auditif (2). Ce fait a une haute importance pratique relativement à la question des déplétions sanguines dans les maladies de l'oreille, et en quel endroit il convient de les pratiquer. Il est connu que l'on cherche toujours à faire les saignées locales dans une région qui se trouve en relation, sous le rapport de la nutrition, avec les organes malades. Or, comme on sait que le conduit auditif et la membrane tympanique reçoivent presque tous leurs vaisseaux de l'artère auriculaire profonde, qui est située derrière l'articulation temporo-maxillaire, au-devant du trou auditif,

(1) *Gazette médicale de Paris*, 28 janvier 1842.
(2) *Journal de zoologie*, tome IX, p. 97.

et qui donne d'abord des branches au tragus et à la région antérieure du conduit, comme on sait de plus que la veine principale de l'oreille interne, la veine auriculaire profonde, est située au même endroit, il faut en conclure que dans toutes les inflammations du conduit auditif et de la membrane du tympan, une application de sangsues à l'entrée et au-devant de l'oreille, sera beaucoup plus efficace que si on la fait à l'apophyse mastoïde, ainsi qu'on en a l'habitude dans toutes les inflammations de l'oreille indistinctement. Cet aphorisme est confirmé par l'expérience. Les affections les plus douloureuses de l'oreille sont celles du conduit auditif et de la surface externe du tympan. Quelques sangsues, appliquées au-devant de l'entrée de l'oreille, soulagent bien moins que si on les applique en nombre double ou triple derrière l'organe ; Wilde avait déjà attiré l'attention sur ce point. Il n'est pas rare d'avoir l'occasion de comparer les résultats des deux méthodes sur le même individu. Il n'existe peut-être pas d'affection inflammatoire où l'application de quelques sangsues, en un lieu convenable, calme aussi rapidement les plus vives douleurs, que les inflammations de l'oreille externe.

D'autres relations réclament notre attention quand il s'agit des troubles de la nutrition des parties profondes, d'inflammations de la caisse du tympan et des os voisins. Nous verrons plus loin que ces parties reçoivent leur sang de diverses sources, de l'artère tympanique, qui pénètre dans la caisse par la fente de Glaser, près de l'articulation temporo-maxillaire, de l'artère stylo-mastoïdienne, qui parcourt le canal de Fallope, au-dessous du niveau de l'ou-

verture de l'oreille; enfin, il existe une grande quantité de petites branches vasculaires (*vasa emissaria Santorini*) qui percent l'apophyse mastoïde et se distribuent au tissu osseux avoisinant. Dans les affections profondes, il faut par conséquent que les émissions sanguines locales soient pratiquées sur plusieurs points, et pour une déplétion prompte il convient de donner la préférence à la sangsue artificielle d'Heurteloup, appliquée à la région mastoïdienne (1).

Je ne puis laisser d'indiquer quelques précautions, sans lesquelles on ne saurait parvenir à une appréciation correcte de l'utilité des déplétions sanguines faites, comme je viens de le dire, dans les phlegmasies du conduit auditif et de la membrane tympanique. D'abord, il faut marquer à l'encre les endroits où il convient d'appliquer les sangsues, sans cela on trouvera le plus souvent le lendemain, les traces des piqûres loin des endroits d'élection. Il faut boucher l'oreille avec de la ouate, pour empêcher l'introduction d'une sangsue ou celle d'une certaine quantité de sang, ce qui ne pourrait qu'aggraver le mal. L'écoulement de sang consécutif est souvent trop abondant et de trop longue durée, il convient d'indiquer à ceux qui entourent le malade le moyen pour l'arrêter. Enfin, s'il y a de l'otorrhée, on ne négligera pas de couvrir les piqûres d'emplâtres, jusqu'à parfaite guérison, car l'irritation de ces petites plaies pourrait amener un érysipèle de la face. Je fais ces recommandations, qui paraîtront sans doute insignifiantes, à ceux qui ne se sont pas occupés du traitement des maladies de l'oreille, parce que j'ai pu observer les accidents qui surviennent quand on les néglige.

Je ferai observer encore ici que, d'après les recherches de Luschka (2), il existe souvent à l'os temporal, entre le conduit auditif externe et l'articulation temporo-maxillaire, une ouverture plus ou moins grande,

(1) Nous ferons observer que la sangsue artificielle, peu employée en Belgique, produit aussi de très-bons effets dans les affections congestives et les inflammations des parties profondes de l'œil. (*Note du traducteur.*)

(2) S. Luschka. *Das Foramen jugulare spurium und der Sulcus petroso-squamosus des Menschen. Journal de médecine rationelle*, 1859, p. 72.

qui livre passage à une veine (*foramen jugularem spurium*), c'est un reste de la grande veine qui existe chez le fœtus, qui sort en cet endroit de la cavité crânienne et qui est le principal canal de dérivation de celle-ci.

§ 20.

La peau de la membrane du tympan, qui est la partie la plus vasculaire de cette membrane, renferme aussi la plupart des nerfs : le tronc nerveux principal descend de la paroi supérieure du conduit auditif avec les artères les plus développées du tympan, côtoie le manche du marteau, en restant pendant tout son trajet, à une petite distance de la surface de la membrane. Il naît du nerf temporal superficiel ou auriculo-temporal, rameau sensitif de la troisième branche du trijumeau, c'est lui qui donne à la surface externe de la membrane du tympan son exquise sensibilité. Je ne suis pas parvenu à découvrir de nerfs dans la couche muqueuse ni dans la lame propre du tympan. Gerlach a observé quelquefois dans la première des fibres nerveuses minces et dépourvues de moelle. Somme toute, la couche muqueuse est très-pauvre en nerfs, tandis que la peau du tympan en est abondamment pourvue et très-sensible. Ceci s'accorde avec ce que nous apprend la pratique des vives douleurs qui accompagnent toujours l'inflammation de la surface externe du tympan, au lieu que la muqueuse peut subir les altérations les plus graves sans que le sujet accuse des douleurs d'oreille.

Les sympathies qui existent le plus souvent entre les douleurs d'oreille et celles des dents, au point qu'il est parfois difficile de le distinguer les unes des autres, s'ex-

pliquent le mieux, selon moi, par les rapports étroits qui unissent le nerf auriculo-temporal, qui se distribue au conduit auditif et à la membrane du tympan, et le nerf dentaire, qui fournit un rameau au maxillaire inférieur. Ils sont placés l'un à côté de l'autre et ils naissent tous deux de la branche inférieure du trijumeau. C'est ainsi qu'on peut s'expliquer aussi l'action calmante d'instillations dans l'oreille d'eau de Cologne contre les maux de dents ; pour le dire en passant, elles déterminent souvent le développement de furoncles à l'intérieur du conduit auditif. Une otalgie, coexistant avec des douleurs dans les dents de la mâchoire supérieure, indique ordinairement une inflammation catarrhale de la caisse et de l'antre d'Highmor, les nerfs dentaires se trouvant recouverts, comme on sait, par la muqueuse qui tapisse cette dernière cavité, et qui est toujours affectée dans la rhinite.

La membrane tympanique est très-sensible à l'action du froid. Des injections ou des instillations de liquides froids dans l'oreille occasionnent très-souvent des vertiges et une sensation de défaillance, tandis qu'un des meilleurs moyens contre les douleurs d'oreille, consiste à remplir le conduit auditif d'eau tiède ; il faut préférer l'eau aux huiles diverses que l'on a l'habitude d'introduire dans l'oreille, elle est plus efficace et elle ne salit pas comme l'huile. Tous les liquides que l'on veut injecter ou instiller dans l'oreille, doivent être préalablement chauffés ; comme beaucoup de myringites se déclarent à la suite de bains de mer ou de rivière, il faudrait conseiller à tout le monde de se boucher les oreilles avec de la ouate avant de prendre des bains, surtout quand la

température est fraîche. En touchant le tympan avec un corps mince, un pinceau par exemple, on produit un fort bourdonnement dans l'oreille.

La corde du tympan, qui longe la surface interne de la membrane tympanique, ne paraît pas lui donner de filets nerveux.

II

OREILLE MOYENNE.

---

§ 21.

A. Caisse du tympan.

D'après nos connaissances actuelles, la surdité résulte, le plus souvent, de modifications pathologiques de la membrane qui tapisse la caisse du tympan ; il est donc indispensable de bien la connaître. Pour mieux nous orienter, nous étudierons ses diverses parois l'une après l'autre, en indiquant, au fur et à mesure, les considérations pratiques auxquelles donnent lieu les particularités qu'elles présentent.

Des six parois de cet hexaèdre irrégulier, nous avons déjà appris en grande partie à connaître l'une d'elles, la paroi externe. Elle est constituée, en effet, par la membrane tympanique, les deux bourses de celle-ci, et deux osselets de l'ouïe, le marteau et l'enclume. La longue branche de l'enclume est parallèle au manche du mar-

teau, mais ne descend pas aussi bas. Nous avons déjà vu que l'enclume, aussi longtemps qu'elle reste en place, cache presque entièrement la bourse postérieure de la membrane du tympan, qui avait jusqu'à présent échappé pour ce motif aux anatomistes. La distance entre la branche descendante de l'enclume et la bourse postérieure est de 1 millimètre à 1 1/2; il n'est pas rare qu'il se développe des adhérences entre ces parties, et que, sous certaines conditions, on puisse diagnostiquer pendant la vie des altérations survenues à la région interne et supérieure de la membrane du tympan.

Chez le fœtus et chez l'enfant nouveau-né il existe un repli muqueux, ordinairement parcouru par des vaisseaux, entre la branche verticale de l'enclume et le manche du manteau ; cette disposition, quand elle existe chez l'adulte, doit être considérée comme pathologique, il pourrait se faire aussi que cette anomalie résultât d'un arrêt de développement.

Outre les deux bourses du tympan et l'insertion du tenseur de la membrane au marteau, la paroi externe de la caisse présente encore à étudier la corde du tympan. formée par le nerf facial (fig. II), qui sort de l'os près de l'origine de la bourse tympanique postérieure, côtoie le bord libre de celle-ci, derrière la branche descendante de l'enclume, croise le col du marteau près de l'insertion du tenseur de la membrane du tympan et concourt à former la bourse antérieure en sortant de la caisse par la fente de Glaser. La corde du tympan est un cordon de couleur blanche, visible à l'œil nu, d'un demi-millimètre d'épaisseur.

Quant au tendon du tenseur du tympan, sa portion tendineuse proprement dite s'insère au col du marteau immédiatement au-dessous de la corde du tympan ; il envoie un prolongement d'un tissu moins résistant en haut et en avant, le long du bord libre de la bourse antérieure. Le muscle lui-même, dans sa gouttière osseuse, est enveloppé d'une couche assez épaisse de tissu cellulaire, qui se continue autour du tendon et lui forme une gaîne dans son trajet à l'intérieur de la caisse du tympan. En attirant le muscle on fait mouvoir la membrane du tympan et surtout la portion moyenne du cordon fibreux qui s'étend à l'intérieur de la caisse ; on voit sur sa coupe transversale, à un faible grossissement, que le tissu fibreux central est enveloppé d'une gaîne cellulaire lâche et nettement limitée sur sa section par une ligne circulaire qui la sépare du tendon.

Au-dessus de la tête du marteau existent ordinairement des cellules osseuses remplies d'air (fig. I), qui s'étendent chez les individus jeunes, à une certaine distance au delà de la membrane du tympan en dehors, de manière qu'elles correspondent à la paroi supérieure du conduit auditif osseux. Or, comme l'inflammation et la suppuration s'étendent ordinairement de la caisse du tympan à toutes les cavités qui communiquent avec celle-ci, c'est par cette voie que les affections de la caisse peuvent se transmettre au conduit auditif externe. J'ai, en effet, observé plusieurs fois dans les cas de catarrhe purulent de l'oreille moyenne, des collections de pus sous la peau de la paroi supérieure du conduit auditif osseux, qui présentaient tous les caractères d'abcès par congestion ; la peau était soulevée sur une grande étendue et faisait saillie sans former dans le conduit une tumeur acuminée. Dans un cas, une incision que je pratiquai à la tumeur, donna issue à une assez grande quantité de pus mal lié, mêlé de mucosités, tel qu'en fournit ordinairement la mu-

queuse de la caisse; il en résulta immédiatement une amélioration si marquée de l'ouïe, que je fus encore plus porté à croire que le pus provenait de la caisse et s'était frayé un chemin jusque là.

A la paroi postérieure de la caisse se trouve l'ouverture, ou les ouvertures qui conduisent aux cellules mastoïdiennes, à des lacunes osseuses, aériennes, qui sont plus ou moins immédiatement en rapport avec l'apophyse mastoïde. Tout près de là, quelquefois sans en être même séparé par une lamelle osseuse mince, se trouve le nerf facial, qui, dans cette région, est peu éloigné de l'extérieur de l'oreille. Vient ensuite le sinus transverse de la dure-mère, séparé de la paroi postérieure de la caisse par une couche osseuse formée en grande partie par du diploé; on sait que les phlegmasies de l'oreille peuvent devenir mortelles en s'étendant à ce canal veineux; un des grands mérites de Lebert est d'avoir attiré l'attention sur ce point dans ces derniers temps.

La paroi inférieure, le plancher de la caisse du tympan, présente une épaisseur variable, des saillies et des enfoncements, et n'est pas constamment formée par les mêmes portions de la pyramide du temporal, souvent elle est mince au point d'être transparente, alors elle constitue la voûte de la cavité qui renferme le golfe de la veine jugulaire interne. Sauf Toynbee, personne, juqu'à présent, n'avait signalé les rapports qui existent entre ce vaisseau et l'oreille moyenne, bien qu'ils présentent le plus grand intérêt pour les chirurgiens et les anatomistes. Aucune région de la caisse du tympan n'est plus exposée, d'après les lois physiques, à l'action déléte-

tère du pus, qui s'amasse et qui stagne, que le plancher de cette cavité ; la stagnation du pus est d'autant plus facile en cet endroit, que les ouvertures d'écoulement, l'embouchure de la trompe d'Eustache et l'entrée des cellules mastoïdiennes, sont situées au-dessus de son niveau. Le pus en se décomposant, doit avoir nécessairement une action nuisible sur la muqueuse avec laquelle il se trouve en contact et plus tard sur l'os que celle-ci recouvre ; il peut en résulter un ramollissement de nature inflammatoire de ces tissus et des ulcérations. Aussi rencontre-t-on, le plus souvent, la carie au plancher de la caisse. L'érosion d'un os si près d'une veine, la jugulaire interne, ne saurait être une affection de peu d'importance, d'autant plus que la lame osseuse, qui recouvre la veine, est très-mince, percée d'un canal étroit parcouru par le nerf tympanique (N. de Jacobson fourni par le Glossopharyngien) et traversée par une petite artère. Bien plus encore, il arrive que le plancher de la caisse présente normalement, si l'on peut s'exprimer ainsi, plusieurs ouvertures, à travers lesquelles la muqueuse de l'oreille moyenne se trouve immédiatement en rapport avec les parois de la veine jugulaire interne, ainsi que Toynbee en cite plusieurs exemples dans son catalogue, p. 44 et 45 (1). Dans ce cas, il n'existe aucun obstacle à l'extension de la phlegmasie de l'un organe à l'autre. On peut affirmer qu'il n'est pas rare du tout que l'on doive rapporter à cet endroit l'origine d'une thrombose, d'une infection purulente générale ou d'une hémorrhagie de l'oreille. Si l'on ne

(1) *A descriptive catalogue of Preparations illustrative of Diseases of the Ear, in the Museum of Joseph Toynbee. London*, 1857.

possède, jusqu'à présent, que fort peu de renseignements sur les altérations dont cette région est susceptible, il faut en chercher la cause bien moins dans leur rareté, que dans l'absence d'investigations convenables; l'origine de la jugulaire interne, surtout le golfe qui est recouvert par le plancher de la caisse du tympan, et la face inférieure de la pyramide du temporal ne sont presque jamais examinés dans les autopsies. Or, il peut survenir dans cette région des lésions graves, par suite desquelles une inflammation de l'oreille peut se terminer par la mort, sans qu'elles soient reconnues et signalées. Pour s'assurer que ce n'est point là une idée théorique, qu'il en est réellement ainsi, il n'y a qu'à ouvrir l'ouvrage de Toynbee, on y trouve différents cas (803, 807, 812, 813 et 835) de transmission d'une affection de l'oreille à la jugulaire interne par suite de carie de la caisse du tympan. Dans un de ces cas (812) il paraît qu'il y aurait eu hémorrhagie de l'oreille par érosion de la veine. Moi-même j'ai fait connaître un fait de carie de la caisse, où le canalicule tympanique était devenu si large, qu'on pouvait y introduire une sonde ordinaire (*Archiv. de Virchow*, t. XVII, p. 63 et 65).

§ 22.

L'extrémité antérieure de la caisse du tympan (on ne saurait la désigner, à proprement parler, comme une paroi), se retrécit pour recevoir l'extrémité interne de la trompe d'Eustache, en laissant passer le muscle tenseur du tympan, qui pénètre en cet endroit dans l'oreille

moyenne. Il est assez remarquable que ce muscle et son congénère, le muscle de l'étrier, sont tous les deux renfermés dans une gaîne osseuse, et que leurs tendons seuls traversent librement la caisse du tympan.

En avant et en dehors, près du bord antérieur de la membrane tympanique, se trouve la fente de Glaser; cette fissure, qui nous rappelle la composition primitive du temporal, résultant de la réunion de plusieurs centres d'ossification, permet aux maladies de s'étendre de l'oreille à l'articulation temporo-maxillaire et à la parotide, et réciproquement. Cette extension a lieu le plus facilement chez les enfants, chez lesquels la fente de Glaser est large. Les parotides, les otites, qui sont des complications assez fréquentes de la fièvre typhoïde et des fièvres exanthématiques, doivent être considérées plutôt comme le résultat d'un catarrhe de la cavité buccale, qui s'est propagé d'une part à l'oreille à travers la trompe d'Eustache, et, d'autre part, à la glande salivaire par le conduit de Sténon (1).

Lorsque les ganglions lymphatiques situés dans l'épaisseur de la parotide, les ganglions auriculaires antérieurs, augmentent de volume, ils sont souvent le point de départ de tumeurs variées, que l'on rapporte fréquemment à la glande salivaire elle-même. Il n'est pas rare de rencontrer dans les affections inflammatoires de l'oreille, des douleurs à la région parotidienne, qui dépendent moins d'une altération de la glande que d'une inflammation sympathique des ganglions lymphatiques.

(1) Virchow. *Recherches sur la parotide aiguë*. Annales de l'hôpital de la Charité, 1858. 3 cah., p. 1-23.

La partie supérieure de la portion osseuse de la trompe d'Eustache, que l'on peut considérer comme faisant partie de la cavité du tympan, est en rapport en dedans avec le canal carotidien, et n'est séparée de la carotide interne que par un feuillet mince, souvent même incomplet, qui constitue à la fois la paroi interne de la trompe et la paroi externe du canal carotidien (Fig. II). Le voisinage immédiat de cette grosse artère, qui fournit à l'oreille moyenne quelques petites branches qui passent à travers le feuillet osseux en question, ainsi que quelques filets nerveux, peut présenter de grands dangers dans le cas de carie du rocher, puisque la paroi supérieure de la portion osseuse de la trompe participe à toutes les affections de la caisse du tympan et que, dans toutes les phlegmasies de l'oreille moyenne, sa muqueuse est gonflée, hyperémiée et couverte de matière sécrétée Il n'est pas rare que la carie envahisse cette région. Des hémorrhagies plus ou moins intenses de l'oreille sont fréquentes dans la carie, elles peuvent très-bien provenir de l'endroit en question. M. Marc Sée a publié, dans le *Bulletin* de la Société anatomique de Paris (1856, p. 6), un cas d'hémorrhagie artérielle grave et répétée de l'oreille dans le cours d'une otorrhée chronique, où l'autopsie démontra qu'elle provenait de l'érosion de la carotide interne. D'autres praticiens ont dû observer des cas analogues : Henderson Hardie a fait connaître déjà en 1833, deux cas d'hémorrhagie grave de l'oreille, où Syme fit la ligature de la carotide. Dans l'un des cas, celui d'un jeune garçon qui perdait d'abord du pus et ensuite du sang par la bouche et l'oreille, pendant le cours d'une angine

violente (*sore throat*), l'hémorrhagie s'arrêta après l'opération et le malade fut sauvé. Dans l'autre, le résultat fut moins heureux. Un enfant de 11 ans, atteint d'otite purulente pendant une fièvre scarlatine, fut pris tout à coup d'une forte hémorrhagie de l'oreille droite ; comme elle se répéta continuellement six jours de suite, Syme fit de nouveau la ligature de la carotide. L'écoulement sanguin devint insignifiant, mais l'enfant mourut deux jours plus tard, après avoir présenté des symptômes cérébraux. On constata l'existence d'une petite ouverture entre la paroi postérieure de la caisse et l'extrémité du sinus transverse, l'hémorrhagie provenait de ce point et non pas de la carotide (1). J'ai observé une hémorrhagie grave et répétée, provenant du sinus transverse, dans le cours d'une otite interne aiguë, qui avait amené rapidement le ramollissement et l'ulcération du tissu osseux derrière la caisse du tympan, et où la maladie se termina par l'infection purulente et la mort. Nous avons déjà fait observer que les hémorrhagies de l'oreille peuvent provenir aussi de la veine jugulaire interne. L'artère méningée moyenne pourrait donner lieu à des hémorrhagies graves, dans le cas où la carie aurait attaqué la voûte de la caisse du tympan. Cependant je n'en connais jusqu'à présent pas d'exemples. De légères hémorrhagies de l'oreille surviennent chez les personnes qui gravissent de hautes montagnes ; les plongeurs de profession

(1) *Cases of the clinical pratice of professor Syme, reported by J. Henderson Hardie* (*Edimb. med. and surgic. journal*, t. XXXIX), reproduit par Wharton Jones dans son article : « *Ear and hearing, diseases of* » *Cyclopædia of practical surgery*, t. IX. London, 1841.

y sont exposés aussi, d'après Wilde; cet auteur rapporte encore qu'il s'écoule très-souvent du sang par les oreilles, comme il s'en écoule par le nez, la bouche, les yeux et les parties génitales, chez les pendus, mais qu'il n'en est pas toujours ainsi dans le suicide par strangulation La membrane du tympan se rompt vraisemblablement dans la plupart des cas de ce genre; sa rupture, suivie de l'écoulement d'un peu de sang, n'est pas rare non plus chez les artilleurs. Enfin, après l'otorrhée, la cause la plus fréquente des hémorrhagies de l'oreille c'est la présence de tumeurs polypeuses de l'oreille externe ou moyenne.

Rektorzik a décrit dans les *Comptes rendus de l'Académie de Vienne* (t. XXXII, 1858, n° 23, page 466) un sinus veineux, qui enveloppe la carotide à l'intérieur de son canal osseux, et qui reçoit la plus grande partie de son sang du sinus caverneux, avec lequel il est directement en rapport. Il reçoit en outre quelques veines du diploé du rocher. Les veines auxquelles il donne naissance se jettent dans la jugulaire interne.

§ 23.

La paroi supérieure, la voûte de la caisse du tympan, est recouverte à sa face externe par la dure-mère, elle sépare l'oreille moyenne de l'intérieur du crâne. Dans les observations de carie du rocher, c'est presque toujours la voûte du tympan qui est ramollie, cariée ou perforée, permettant ainsi à la maladie de s'étendre de l'oreille à l'encéphale, sous forme de méningite ou d'encéphalite; cette dernière donne lieu le plus souvent à la formation d'abcès dans la substance cérébrale, mais il existe ordinairement une couche de tissu cérébral sain entre l'abcès et le rocher qui est le point de départ de la maladie. A ce

point de vue, l'étude de la voûte du tympan présente une grande importance pour la pratique, et les nombreuses anomalies dont elle est susceptible, et sur lesquelles Hyrtl a attiré l'attention dans ces derniers temps, méritent un examen sérieux (1). La voûte du tympan est d'une épaisseur très-variable, sa texture est très-souvent celluleuse au lieu d'être compacte, fréquemment elle est amincie au point d'être devenue transparente, quelquefois même elle est percée de trous, que l'on pourrait facilement confondre avec des perles de substance déterminées par la carie. A cause du voisinage de la dure-mère, ces anomalies peuvent avoir une grande influence sur la santé et la vie d'un individu atteint d'inflammation ou de suppuration de l'oreille moyenne : il n'est pas rare que, par suite de la disparition du tissu osseux sur quelques points, la muqueuse de la caisse et la dure-mère se touchent immédiatement et qu'il n'existe aucun obstacle à l'extension de la maladie de l'une à l'autre. Il existe encore une autre disposition anatomique qui explique comment la voûte du tympan remplit si souvent un rôle important dans la transmission des affections de l'oreille à la cavité crânienne. Elle est le siége de la gouttière pétreuse supérieure, qui sépare la portion écailleuse du temporal du rocher, à travers laquelle, chez l'enfant, la dure-mère envoie un prolongement vasculaire à la caisse du tympan, et à travers laquelle passe, chez l'adulte, une série de vaisseaux minces, branches de l'artère méningée moyenne, qui se portent de la dure-mère à l'oreille

(1) *De la déhiscence spontanée de la voûte du tympan et des cellules mastoïdiennes.*

moyenne et à la muqueuse qui en tapisse l'intérieur (1). Ce sillon et les rapports de continuité qui en résultent, est plus apparent chez les enfants ; cependant il existe aussi chez les adultes, chez lesquels il est plus ou moins distinct, souvent même il est encore visible à un âge très-avancé. Cette solidarité vasculaire de la dure-mère et de la caisse du tympan explique pourquoi, dans les hyperémies de l'oreille moyenne, les vaisseaux méningés qui y correspondent apparaissent le plus souvent élargis et gorgés de sang sur le cadavre ; c'est vraisemblablement en grande partie pour ce motif que les affections inflammatoires et purulentes de la caisse, l'otorrhée chronique et surtout le simple catarrhe aigu, sont fréquemment compliqués de vertiges et d'autres symptômes, que l'on a considérés jusqu'à présent comme se rapportant à une affection du cerveau plutôt qu'à une maladie de l'oreille, mais qui dépendent de cette dernière cause, ainsi que le démontre leur diminution ou leur disparition complète sous l'influence d'un simple traitement local.

Voyez, outre ce qu'a dit Hyrtl des perforations de la voûte du tympan, les observations de Toynbee, pages 42-44 de son catalogue déjà cité, où il rapporte une série de faits de ce genre. André Retzius en a fait connaître tout récemment plusieurs (*Schmidt's Jahrbücher für gesammte medicin*, 1859, N° 11, p. 153). Au reste, il est facile d'en trouver des exemples en examinant les os temporaux conservés dans la première collection anatomique venue.

Luschka (2) compare ces altérations et ces perforations du rocher aux

(1) Hyrtl donne une description détaillée de ces vaisseaux importants dans ses « *Mittheilungen aus dem Sezirsaale,* » *Journal autrichien de médecine pratique*, 1859, n° 9.

(2) *Die Foveae glandulares und die Arachnoidealzotten der mittleren Schädelgrube. Virchow's archiv*, t. XVIII, (1860), p. 166.

fossettes glandulaires, produites par les granulations de Pacchioni ; il pense que les perforations de la voûte du tympan résultent de la même cause.

§ 24.

La paroi la plus intéressante de la caisse du tympan, c'est la paroi interne, opposée à la membrane tympanique, que l'on appelle aussi paroi labyrinthique, à cause de ses rapports avec l'oreille interne ou le labyrinthe. Elle constitue la limite entre l'oreille moyenne et l'oreille interne, les parties les plus importantes de cette dernière se trouvent dans son voisinage immédiat. Cette paroi de la caisse comprend les ouvertures qui font communiquer les organes destinés à recueillir les sons et ceux qui les perçoivent, l'appareil nerveux ; ce sont la fenêtre ovale et la fenêtre ronde, dont la première conduit au vestibule et la seconde au limaçon. (La figure III représente la paroi labyrinthique et les parties voisines).

Relativement à la fenêtre ovale, fenêtre vestibulaire, il ne faut pas se la représenter, ainsi qu'on semble le faire communément, comme une simple fenêtre, une ouverture percée dans une paroi, elle a une certaine épaisseur, un encadrement, si l'on peut s'exprimer ainsi, ouvert du côté de la caisse du tympan et au fond duquel existe la membrane qui ferme l'ouverture. La base de l'étrier n'est pas non plus une simple surface, elle a une certaine épaisseur. L'ouverture elle-même est obturée par le périoste du vestibule, qui la recouvre et qui constitue la membrane de la fenêtre ovale. La base de l'étrier y est intimement unie ; mais comme elle est un peu plus petite que

la fenêtre ovale, la périphérie externe de celle-ci reste libre sous forme d'un cercle membraneux étroit, qui n'est pas recouvert par l'étrier. Pour bien voir ce petit cercle, il faut ouvrir le vestibule, enlever la paroi externe de la caisse du tympan et examiner la paroi labyrinthique, avec l'étrier resté en place, à la lumière incidente.

Toynbee a décrit, contrairement aux idées reçues jusqu'à présent, une articulation complète entre l'étrier et la fenêtre ovale (*stapedio-vestibular articulation*), avec surfaces articulaires cartilagineuses, ligaments et synovie. Voltolini a démontré récemment qu'il n'en est rien et qu'il ne saurait être question d'une articulation en cet endroit (1). Où il n'existe pas d'articulation, il ne saurait survenir d'ankylose; il ne peut être question que d'une immobilité de l'étrier, déterminée par l'existence de fausses membranes résistantes, qui le rattachent aux parois voisines, ou de l'épaississement et de la formation de dépôts calcaires de la membrane de la fenêtre ovale, altérations que l'on a observées pour la membrane de la fenêtre ronde.

Toynbee décrit minutieusement cette articulation, dans le *Medical Times* du 20 juin 1857. Il s'exprime ainsi : « Le pourtour de l'étrier est lisse et recouvert d'une couche mince de tissu cartilagineux chez un sujet frais. Le cartilage articulaire est plus épais aux deux extrémités de la base de l'os, surtout chez les jeunes individus, où il est facile d'en enlever des tranches assez épaisses pour les examiner au microscope. Il est composé de corpuscules ovales, qui ressemblent aux corpuscules de cartilages ordinaires, seulement ils sont beaucoup plus petits. La surface articulaire de la fenêtre ovale est lisse, elle paraît formée par un tissu

(1) *De l'articulation stapedio-vestibulaire indiquée par Toynbee. Deutsche Klinik* 1860. N° 6, p. 58.

compacte, et elle n'est pas revêtue d'une couche de cartilage. » Cette phrase prouve qu'il ne s'agit pas d'une articulation proprement dite, puisque les deux surfaces articulaires devraient être recouvertes de tissu cartilagineux. Il fait observer, à plusieurs reprises, que la superficie de la fenêtre ovale est plus grande que celle de la base de l'étrier, ce qui exclut l'idée d'une coaptation exacte des surfaces, telle qu'elle devrait exister dans une articulation. Il n'est pas fait mention d'une capsule articulaire. S. Thom. Sommering parle d'une capsule articulaire qui unirait l'étrier à la fenêtre ovale. (*De corporis humani fabrica*, t. II, p. 10.) Les anatomistes allemands modernes nient l'existence du cartilage et de la capsule articulaire de l'étrier.

Au-dessous de la fenêtre ovale et de l'étrier se trouve la fenêtre ronde ou fenêtre du limaçon. Elle possède un encadrement osseux comme la fenêtre vestibulaire, un canal osseux, d'environ 1 millimètre de profondeur, au fond duquel existe la membrane obturatrice de la fenêtre ronde, membrane tympanique secondaire. Ce canal a une direction oblique d'arrière en avant et la membrane de la fenêtre ronde n'est pas parallèle à la membrane tympanique; comme elle est située au fond d'un canal ouvert d'avant en arrière, elle n'est pas visible au dehors, même dans le cas où la membrane tympanique aurait disparu en entier. La membrane de la fenêtre ronde et le canal qui y conduit, sont tapissés par la muqueuse qui recouvre toutes les parties de la caisse du tympan, et qui peut former, en s'épaississant par suite d'une affection catarrhale de l'oreille moyenne, une espèce de bouchon qui supprime l'accès à la membrane de la fenêtre ronde. Souvent aussi il existe au devant de cette fenêtre une fausse membrane, ou bien la membrane tympanique secondaire est notablement épaissie. Il est clair que tout changement qui altère ou fait disparaître l'élasticité de

ce tissu délicat, doit avoir une influence très-nuisible sur l'audition, puisqu'il gène ou empêche les mouvements de l'étrier et de la membrane qui y correspond, et les oscillations du liquide du labyrinthe. Il paraît que la fenêtre ronde et la membrane qui la ferme sont très-souvent affectées dans le cas de catarrhe de l'oreille moyenne. Moi-même j'ai fait connaître des faits de ce genre. (Mémoire cité, VII, VIII, XI et XII), et j'en ai observé d'autres depuis, entre autres la dégénérescence crétacée de toute la membrane tympanique secondaire chez une personne qui était presque complétement sourde. Toynbee rapporte des cas analogues dans son ouvrage déjà cité, p. 77, 79.

Voltolini rapporte, dans les *Archives de Virchow*, t. XVIII, p. 49, une observation, où le canal qui conduit à la membrane de la fenêtre ronde n'était pas oblique, mais presque droit, de sorte que la membrane tympanique secondaire était visible du dehors, après qu'on avait enlevé la membrane tympanique proprement dite. Ce serait une anomalie très-remarquable chez l'adulte et qui rappellerait ce qui existe chez l'homme à l'état fœtal et chez plusieurs animaux.

Au devant des deux fenêtres et plus directement en face de la membrane du tympan, se trouve le promontoire (*i*), cette large saillie qui s'avance vers l'intérieur de la caisse du tympan, derrière laquelle se trouve le premier tour de spire du limaçon. Il est parcouru de bas en haut par un sillon qui se divise en plusieurs branches et qui renferme le nerf tympanique ou de Jacobson, fourni par le glosso-pharyngien, et plusieurs vaisseaux, recouverts par la muqueuse de l'oreille moyenne. La profondeur de ce sillon tympanique varie selon les indi-

vidus, ainsi qu'il en est pour toutes les saillies et les dépressions de la caisse du tympan.

Immédiatement au-dessus de la fenêtre ovale, existe une saillie allongée (1), revêtue d'une lame osseuse très-mince, souvent même percée de trous, derrière laquelle se trouve le nerf facial (*g*), qui se porte d'arrière en avant le long de la région postérieure de la paroi labyrinthique, se coude et descend vers le trou auditif interne en formant un angle presque droit avec sa direction première. Nous avons déjà vu que le nerf facial est très-près de la muqueuse de la caisse à la paroi postérieure de celle-ci ; mais c'est à la paroi labyrinthique qu'il présente les rapports les plus étendus et les plus intimes avec la caisse. Nous pouvons nous expliquer ainsi les troubles qui surviennent dans les mouvements des muscles de la face, non-seulement quand il y a carie de l'os, mais aussi lorsque la muqueuse de la caisse du tympan est hyperémiée ou enflammée. Car, d'une part, le facial n'est séparé de la caisse et de la muqueuse tympaniques, dans une partie de son trajet, que par une lame osseuse mince, souvent poreuse ou présentant des pertes de substance, de manière que le névrilème et la muqueuse sont voisins l'un de l'autre; d'autre part, l'artère stylo-mastoïdienne, qui fournit des branches à une grande partie de la membrane qui tapisse la caisse, parcourt avec le nerf facial le canal de Fallope, à partir du trou stylo-mastoïdien, et donne même quelques petits rameaux à son névrilème, de sorte que ces organes ont, jusqu'à un certain point, une nutrition

(1) Canal de Fallope. (*Note du Traducteur.*)

commune. Wilde, de Dublin, prétend que l'on constate très-souvent chez les sourds la déviation d'un des angles de la bouche lorsqu'ils sont vivement émus, et une certaine inégalité de développement du sillon naso-labial de chaque côté. Cette asymétrie est réellement très-fréquente chez les individus atteints de maladies de l'oreille, chez lesquels l'ouïe n'est pas la même des deux côtés, et chez bien d'autres dont on ne sait rien sous le rapport de l'audition, nouvelle preuve, pour le dire en passant, combien de personnes sont atteintes de diminution de l'ouïe d'un côté sans qu'elles paraissent en ressentir des inconvénients. Quoi qu'il en soit, il est certain que le nerf facial participe très-souvent aux affections de la caisse du tympan, et que les prétendues paralysies rhumatismales de la face, quand on les étudie attentivement, sont en rapport avec une affection de l'oreille ou en résultent, ainsi que l'ont affirmé plusieurs auteurs et entre autres Deleau.

Lorsque, pendant le cours d'affections aiguës ou chroniques de l'oreille, qui sont accompagnées ordinairement d'otorrhée, il survient une hémiplégie faciale subite ou précédée de contractions musculaires, beaucoup de médecins considèrent la maladie comme très-grave, parce qu'ils rapportent la paralysie à l'extension du mal au cerveau ou tout au moins à la base du crâne. C'est aller trop loin ; il faut se rappeler les dispositions anatomiques dont nous venons de parler, et se dire que l'inflammation la plus légère des parties osseuses qui avoisinent le facial, que toute collection purulente, tout trouble marqué de la circulation à l'intérieur de la caisse du tympan,

peuvent exercer une certaine influence sur le nerf facial.

Il ne faut pas cependant négliger, d'autre part, les cas d'hémiplégie faciale bien prononcée, survenant dans le cours d'une otite, puisqu'on sait que l'inflammation se propage fréquemment le long d'un nerf, sous la forme d'une périneurite, et que la suppuration peut s'étendre de cette manière de la caisse du tympan à travers le canal de Fallope et le trou auditif interne à la dure-mère qui tapisse le conduit auditif interne. Au surplus, la paroi labyrinthique de la caisse du tympan est très-importante sous le rapport des différentes voies qu'elle présente aux phlegmasies de l'oreille pour envahir le cerveau. Abstraction faite du canal de Fallope, cette extension peut résulter de la carie de l'un ou de l'autre point de la paroi labyrinthique, qui amène l'inflammation de l'oreille interne. Il n'est pas rare de rencontrer chez les malades ou sur le cadavre le ramollissement inflammatoire et l'érosion par carie de la paroi interne de la caisse; il n'y a pas de collection d'anatomie pathologique qui n'en renferme des exemples. Il n'est pas étonnant qu'une lame osseuse aussi mince, exposée à l'action de la plupart des causes nuisibles extérieures, et déjà percée de deux ouvertures formées par une membrane délicate, s'ulcère et se perfore. Nous avons déjà vu qu'en sondant l'oreille sans prendre les précautions convenables, il peut en résulter une perforation de la paroi interne de la caisse, qui est plus exposée à être atteinte par la sonde; une injection poussée avec trop de violence pourrait produire le même accident, si le tissu osseux était très-ramolli. Itard, dans son *Traité des maladies de l'oreille*, Paris, 1842,

t. II, p. 210, cite un cas de perforation de la membrane tympanique secondaire, à la suite d'une inflammation accompagnée de suppuration ; moi-même je possède une pièce anatomique, où il existe autour de l'étrier une ulcération de l'anneau membraneux de la fenêtre ovale et une fistule osseuse, qui établissent une communication entre le vestibule et la caisse du tympan. Le canal semi-circulaire externe ou horizontal fait légèrement saillie (fig. III) dans la caisse du tympan, à la région postérieure de la paroi labyrinthique ; il n'est séparé de la muqueuse que par une lamelle osseuse compacte, mais très-mince, dont la carie expose le canal membraneux au contact du pus et à l'inflammation. Lorsque la suppuration franchit ces limites et atteint l'oreille interne, que ce soit le vestibule, le limaçon ou l'un des canaux semi-circulaires, elle ne s'arrêtera pas là, mais elle se frayera un chemin à travers le tissu osseux criblé, qui livre passage aux rameaux du nerf acoustique pour se rendre au limaçon et au vestibule, jusqu'au trou auditif interne, ce qui peut entraîner l'inflammation des méninges.

Il existe dans la littérature médicale un grand nombre d'observations de carie de la caisse du tympan, où la maladie s'est propagée à travers le trou auditif interne aux méninges, et a eu une terminaison fatale. Toynbee rapporte, au n° 840 de son catalogue, un cas très-intéressant de carie du rocher, terminé par une méningite, sans qu'il y eût eu rupture de la membrane tympanique épaissie, et où la maladie s'est étendue au labyrinthe et au trou auditif interne par un pertuis du canal semi-circulaire horizontal, à l'endroit où sa courbure fait saillie à

l'intérieur de la caisse du tympan. Un autre cas de ce genre, observé par moi, dont il a été question plus haut et dont j'ai fait l'autopsie, sera décrit ultérieurement. Comme le rocher ne présente en général, à la suite d'affections de cette nature, pas d'altérations évidentes extérieures, même après que l'on a enlevé la dure-mère, il est facile de se tromper et d'admettre que l'on a eu affaire à une méningite idiopathique, bien qu'en réalité elle ait été le résultat d'une inflammation de l'oreille. Il importe donc d'examiner attentivement toute collection purulente du conduit auditif interne, si petite qu'elle soit, et, en ouvrant le labyrinthe à sa région supérieure, les signes manifestes d'inflammation existant en cet endroit, feront connaître le véritable état des choses.

§ 25.

Examinons enfin la topographie de la paroi interne de la caisse, dans ses rapports avec la membrane du tympan qui lui fait face, afin de connaître exactement les parties qui se correspondent et celles qui deviennent visibles dans le cas de perforation de la membrane tympanique. Il résulte de l'examen d'un grand nombre de crânes macérés, que l'ouverture externe de la caisse, ordinairement fermée par la membrane du tympan, présente autant de variations, sous le rapport de la forme, que le conduit auditif osseux externe. Ainsi nous distinguons, du dehors, sur une tête, des parties du labyrinthe que nous ne voyons qu'imparfaitement ou pas du tout sur une autre. C'est ce qui arrive, par exemple, pour la fenêtre

ovale, qui correspond quelquefois à la région supérieure et postérieure de la membrane du tympan, mais qui est ordinairement située plus haut, de manière qu'elle échappe à l'inspection sur le vivant, en admettant que la membrane tympanique ait disparu en entier. Il en est autrement de l'étrier fixé à la fenêtre ovale, qui est placé obliquement de haut en bas, dont le sommet est par conséquent situé plus bas que la base, de sorte qu'il n'est pas rare de distinguer cet osselet en partie chez les malades, quand la membrane tympanique a subi une large perte de substance. La tête de l'étrier est très-souvent soudée à la membrane tympanique non perforée, à la région postérieure de celle-ci, un peu au-dessus de son centre, ce qu'il est facile de constater pendant la vie, quand on examine comme il faut les parties à l'aide d'un éclairage convenable. La fenêtre ronde correspond à la partie inférieure et postérieure de la membrane du tympan; nous avons démontré déjà que l'on ne peut distinguer ordinairement que son encadrement et non pas la membrane tympanique secondaire elle-même qui est située au fond d'un canal oblique en bas. Le promontoire répond au centre et aux régions antérieure et inférieure de la membrane du tympan; on l'aperçoit souvent en entier avec les vaisseaux qui se ramifient à sa surface, lorsque la membrane tympanique est en partie détruite.

A la région antérieure et supérieure de la paroi labyrinthique se trouve, ou plutôt se termine le muscle tenseur du tympan, dont le tendon se replie à angle obtus au-dessus de la fenêtre ovale et traverse la caisse du tympan pour se porter en dehors et s'insérer au manche

du marteau. De même que le tendon de ce muscle unit la paroi interne de la caisse à sa paroi externe, la paroi labyrinthique à la membrane du tympan (fig. IV, section verticale de la caisse), la chaîne des osselets, l'étrier et l'enclume s'étendent de dedans en dehors à travers la cavité de l'oreille moyenne. Ces rapports facilitent le développement d'adhérences et de soudures anormales entre ces deux parois et les parties qui entrent dans leur composition.

§ 26.

Il est nécessaire d'évaluer exactement les diamètres de la caisse du tympan et les distances qui séparent ses diverses parties, pour se rendre compte d'une série d'altérations, aussi fréquentes que graves, nous voulons parler des adhérences, et pour expliquer le mécanisme de leur production. Le plus grand diamètre longitudinal de la caisse du tympan est celui qui s'étend de l'embouchure de la trompe d'Eustache, ou du bord antérieur de la membrane du tympan, à l'entrée des cellules mastoïdiennes, sa longueur est d'environ 13 millimètres. La hauteur de la caisse du tympan est de 5 à 8 millimètres près de l'embouchure de la trompe, en arrière, près du marteau, elle est de 15 millimètres. Le plus petit diamètre est le diamètre antéro-postérieur, qui mesure la distance entre la membrane du tympan et la paroi interne de la caisse, il est de 3 à 4 1/2 millimètres, mesuré près de l'embouchure de la trompe. Près de l'extrémité du manche du marteau, à l'endroit de la plus grande convexité de la membrane du tympan, il n'est plus que de 2 millimètres.

A l'endroit le plus retréci de la cavité tympanique, il est de 2 1/2 millimètres, mesuré à partir du point le plus saillant du promontoire, de 2 1/4 à 3 millimètres près de la tête du marteau, de 5 millimètres à la voûte et de 4 millimètres au plancher de la caisse, pour un même plan vertical. La longueur du tendon du muscle tenseur du tympan, depuis son origine au bec de cuiller jusqu'à son insertion au marteau, est de 2 1/2 à 3 millimètres. Quand on mesure la profondeur de la caisse plus en arrière, la tête de l'étrier est éloignée de 3 millimètres de la région de la membrane tympanique, à laquelle elle fait face, et la longue branche de l'enclume, de 2 millimètres. Toutes ces parties, pour lesquelles nous avons indiqué exactement les distances qui les séparent, parce que leur connaissance exacte est très-importante pour la pratique, sont recouvertes d'une muqueuse, susceptible, comme toutes les muqueuses, de se tuméfier, de s'épaissir et de s'infiltrer par suite d'un travail phlegmasique. Le catarrhe de l'oreille moyenne doit toujours avoir pour effet de diminuer plus ou moins les diamètres et les distances que nous avons indiqués, surtout le diamètre antéro-postérieur de la caisse ; un gonflement intense, ou souvent répété, de la muqueuse peut même le faire disparaître, au point que des parties, séparées normalement les unes des autres, se trouvent en contact immédiat, et que la cavité de la caisse soit notablement rétrécie. Le contact temporaire des portions tuméfiées de la muqueuse peut amener la production d'adhérences, soit directement, soit par l'intermédiaire de fausses membranes. Ces adhérences se développeront d'autant plus

facilement que les parties seront moins éloignées les unes des autres ; si la cavité de la caisse tympanique est déjà rétrécie par des adhérences anciennes ou l'hypertrophie de la muqueuse, chaque nouvelle attaque de catarrhe déterminera d'autant plus facilement des altérations nouvelles. Les rapports anatomiques et les dimensions que nous avons indiquées, n'expliquent pas seulement comment il se fait que l'on trouve si souvent sur le cadavre des pseudo-membranes entre les différentes parties de l'oreille moyenne et des adhérences anormales entre ces mêmes parties, mais encore pourquoi ces altérations surviennent de préférence en certains endroits. Naturellement on les rencontre le plus souvent entre la membrane du tympan et l'enclume ou l'étrier, parce que c'est là que se trouvent les plus petits diamètres de la caisse et parce que le rapprochement graduel des surfaces est facilité par la chaîne des osselets et le tendon du tenseur du tympan.

Toynbee cite dans son catalogue un grand nombre de cas de ce genre ; moi-même j'en ai décrit plusieurs dans mes recherches d'otologie (*Virchow's Archiv*, t. XVII, p. 1-80), entre autres un cas d'oblitération presque complète de la cavité de l'oreille moyenne (XV, Oreille gauche). Les adhérences entre la membrane tympanique et l'une ou l'autre partie de la caisse peuvent être reconnues pour la plupart pendant la vie, soit par la simple inspection de la membrane, soit en l'examinant pendant que le malade insuffle de l'air dans l'oreille moyenne, ou qu'on y fait arriver un courant d'air au moyen d'une pompe foulante ou en soufflant à travers le cathéter.

Nous avons brièvement exposé, § 15, quels sont les phénomènes que présente alors la membrane tympanique.

Ces processus morbides ont été négligés par la plupart des otologistes, surtout en Allemagne, ou tout au moins on n'y a pas attaché une importance assez grande. Cette lacune dépend d'une part de la rareté des recherches nécroscopiques et de l'imperfection de l'anatomie pathologique de l'oreille en général ; d'autre part, les méthodes proposées jusqu'à présent pour l'exploration de la membrane du tympan, ne permettaient pas de reconnaître leur existence pendant la vie ; aussi je pense que j'étais parfaitement fondé à affirmer, comme je l'ai fait, que l'imperfection des méthodes ordinaires d'exploration ressortait très-clairement de ce que les nombreuses altérations de la membrane tympanique, déterminées par des adhérences anormales, et qu'il est facile de reconnaître en éclairant convenablement le conduit auditif externe, avaient échappé presque complétement aux praticiens même les plus exercés (1).

Je ne puis espérer beaucoup de bien de l'opération de la perforation de la membrane du tympan, qu'on la fasse soit pour améliorer l'ouïe, soit pour donner issue à des collections purulentes de l'oreille moyenne. Cependant, si je voulais la pratiquer, je ne perforerais certainement pas la membrane tympanique à sa région antérieure et inférieure, bien qu'elle soit indiquée généralement comme la plus convenable, car c'est précisément en cet endroit que la caisse du tympan présente le moins de profon-

(1) *De l'examen du conduit auditif et de la membrane tympanique*, page 32.

deur, l'instrument, enfoncé d'une ligne seulement, ira le plus souvent blesser la saillie du promontoire. Si l'instrument est très-aigu et que le chirurgien emploie une certaine force, le promontoire peut être perforé, tant il est mince en cet endroit. Il vaudrait donc mieux de choisir la région inférieure et postérieure du tympan, où la caisse a plus de largeur.

Krause et Arnold sont, à ma connaissance, les seuls qui aient mesuré les diamètres de la caisse du tympan, mais ils se sont bornés aux principaux. Krause dit : « La caisse du tympan a une hauteur de 6 lignes, une » largeur de 4 1/2 lignes, sa profondeur de dehors en dedans est de 1 1/3 » à 3 lignes, elle est plus grande en haut qu'en bas. » Arnold : « La caisse » du tympan a le moins d'étendue de dedans en dehors, sa profondeur, » c'est-à-dire l'espace qui sépare la membrane tympanique de la paroi » interne, est de 1 1/2 ligne en bas, de 3 lignes en haut. Son diamètre » vertical est plus grand à la région postérieure qu'à l'antérieure ; il est de » 6 lignes en arrière, de 4 lignes en avant. L'étendue de la caisse d'avant » en arrière est de 4 1/2 à 5 lignes, mesurée à la région moyenne. »

Il doit exister, par rapport à ces mesures, de nombreuses variations individuelles, c'est ce que l'expérience confirme : la cavité du tympan est quelquefois très-grande, d'autres fois très-petite. J'ai pris la plupart des mesures indiquées ci-dessus sur des sections de la caisse tympanique, en partageant la pyramide à l'aide de la scie en lames horizontales, coupées autant que possible perpendiculairement à la membrane du tympan, celle-ci restant intacte ainsi que toute la paroi externe de la caisse. Une de ces sections est représentée fig. IV, mais la membrane tympanique et le conduit auditif sont représentés divisés aussi, pour plus de clarté.

§ 27.

La muqueuse de la caisse du tympan est lisse, blanchâtre, très-mince et délicate ; chez l'adulte elle ressemble sous plusieurs rapports plutôt à une séreuse. Elle a un épithéléon pavimenteux ; celui du plancher de la

cavité est pourvu de cils vibratils, il offre toutes les formes de transition entre l'épithéléon pavimenteux et l'épithéléon cylindrique. D'après mes recherches, c'est à tort que les auteurs prétendent que toutes les parois de la caisse du tympan possèdent un épithéléon vibratil. Jusqu'à présent on a complétement nié l'existence de glandes de la muqueuse de l'oreille moyenne; cependant, j'ai trouvé plusieurs fois près de la membrane du tympan, à l'endroit où la trompe d'Eustache s'unit à la caisse, une glande assez volumineuse, en forme de grappe. Je n'en ai pas trouvé ailleurs. Les caractères de la muqueuse se dessinent mieux chez l'adulte sous l'influence de certaines maladies, le catarrhe de l'oreille, par exemple, et habituellement chez les enfants, chez lesquels elle est riche en vaisseaux, légèrement boursouflée, et où sa sécrétion est plus abondante. On rencontre très-souvent sur les cadavres d'enfants, concurremment avec les lésions mortelles les plus variées, un état pathologique qu'il faut regarder comme une otite interne aiguë, un catarrhe purulent de l'oreille moyenne ; il consiste en un gonflement considérable et l'hyperémie de toute la muqueuse, la caisse du tympan et les cavités voisines étant remplies de pus.

Ces faits que j'ai signalés, il y a déjà deux ans (1), méritent d'attirer au plus haut degré l'attention des praticiens, surtout de ceux qui s'occupent des maladies des enfants, car on a l'habitude de ne songer à une affection de l'oreille chez les enfants, que lorsqu'il existe un

(1) *Würzburger Verhandlungen*, t. IX. Compte rendu des séances, p. LXXVII.

écoulement purulent. Ne faut-il pas regarder *a priori* comme très-peu vraisemblable que des lésion anatomiques de la caisse du tympan, qui exerçent localement et sur toute l'économie une influence perturbatrice très-marquée chez les adultes, retentiraient moins fortement sur l'organisme délicat des enfants? Vu la grande fréquence de ces altérations, je demanderai si beaucoup d'affections des petits enfants, que l'on considère ordinairement comme des congestions cérébrales, une irritation générale déterminée par le travail de la dentition, etc., ne devraient pas être rapportées plutôt à une phlegmasie de l'oreille moyenne, ou si elles ne déterminent pas le plus souvent celle-ci.

Il est hors de doute que chez les enfants les rapports entre l'oreille et le cerveau sont bien plus intimes encore que chez l'adulte. Je n'ai qu'à rappeler ce prolongement vasculaire que la dure-mère envoie à la caisse du tympan à travers la fissure pétroso-écailleuse chez les enfants, et qui permet aux troubles de la nutrition de s'étendre aux différentes parties liées par une circulation commune. Comme une perturbation de la circulation du cerveau peut en déterminer une dans l'oreille, il se pourrait aussi qu'une affection primitive de l'oreille pourrait agir sur la vascularisation du cerveau ou des méninges. A ce propos, je dois faire observer que chez tous les enfants, chez lesquels existaient ces altérations de la cavité tympanique, j'ai trouvé une hyperémie veineuse des méninges et les traces d'une congestion cérébrale, chaque fois que j'ai poussé assez loin mes recherches nécroscopiques.

Je ne me dissimule pas les grandes difficultés que présente dans la pratique le diagnostic d'une affection de l'oreille sans écoulement au dehors, chez les très-jeunes enfants, qui ne peuvent pas indiquer le siége de la douleur et chez lesquels l'inspection des parties est presque impossible. Toutefois, ceux qui ont eux-mêmes des enfants, savent qu'il est facile de s'assurer, dès l'âge le plus tendre, si un enfant entend ou s'il est sourd; les troubles fonctionnels que doivent nécessairement amener les altérations dont il a été question, pourraient donc être connus, chez les enfants, par des épreuves convenablement faites, dans la plupart des cas. Il m'est impossible de décider si le cri des enfants a quelque chose de caractéristique dans les inflammations de l'oreille, ainsi que l'ont avancé plusieurs observateurs. Je sais seulement que des hommes courageux et patients m'ont souvent dépeint les douleurs de l'oreille comme les plus terribles et les plus poignantes que l'on puisse imaginer, — « comme si une aiguille rougie transperçait la tête », telle est l'expression dont on se sert ordinairement, — que dans les affections aiguës de la caisse du tympan, elles sont rarement lancinantes, le plus souvent continues, se faisant sentir jour et nuit sans intermission, qu'elles présentent souvent des exacerbations subites, survenant surtout la nuit, qu'elles augmentent par tout mouvement du corps. principalement par les mouvements de la tête, la mastication et la déglutition — probablement aussi par les mouvements de succion chez l'enfant qu'on allaite —. Elles augmentent ou elles sont rappelées par l'impression du froid, par les bruits extérieurs; la chaleur, surtout les

instillations d'eau tiède, une application de sangsues à l'entrée de l'oreille, les calment ordinairement ou les font disparaître. Je crois qu'en réunissant toutes les indications positives qu'il est possible d'obtenir, par analogie avec ce qui se passe chez les adultes, et qu'en y ajoutant les signes négatifs, obtenus par exclusion, on parviendrait à diagnostiquer le catarrhe aigu de la caisse du tympan chez les enfants très-jeunes d'une manière suffisamment sûre dans bien des cas, et j'engage les médecins à porter leur attention sur ce point dans les maladies des enfants et les recherches nécroscopiques. Rappelons-nous la fréquence des douleurs d'oreille dans le jeune âge, douleurs qui dépendent le plus souvent d'un état phlegmasique de l'oreille externe ou moyenne, quand on les analyse bien. Rappelons-nous la fréquence chez les enfants de l'otorrhée, précédée ordinairement d'un état maladif général de longue durée, et combien de sourds ont ressenti les premières atteintes de leur infirmité pendant leur première enfance, preuve que les affections de ce genre sont très-communes à cet âge.

Le docteur Schwarz, de Fulda, a signalé dans un travail publié en 1825 dans le *Journal d'obstétrique* de Siebold (1), et qui peut encore être consulté avec fruit, comment on néglige le plus souvent les phlegmasies de l'oreille sur les enfants, et quels sont les symptômes d'après lesquels on peut les diagnostiquer avec un certain degré de certitude.

Helfft (*Journal f. Kinderkrankheiten*, décembre 1847, *Schmidt's Jahrbücher* 1848. T. 58, p. 357), a publié de nouveaux détails à ce sujet. D'après lui les symptômes ressemblent à ceux de la méningite franche. « Chez les petits enfants, dit-il, un cri perçant, jeté de temps en » temps, indique que le mal a son siége dans la tête, si les organes ren-

(1) T. V. 1er cah. p. 160-173.

» fermés dans le thorax et l'abdomen sont tout à fait sains. Mais l'absence
» de vomissements et de constipation et le peu d'intensité de la réaction
» fébrile, font connaître qu'il ne s'agit pas d'une phlegmasie cérébrale. »

§ 28.

La cavité du tympan ne renferme évidemment pas d'air chez le fœtus, pas plus que les poumons. Depuis Fabrice de Hilden, tous les anatomistes admettent qu'elle est remplie de mucus pendant la vie fœtale ; Huschke s'exprime ainsi dans la nouvelle édition de l'*Anatomie* de Sœmmering (T. V, p. 897. 1844) : « La caisse du tym-
» pan chez l'enfant nouveau-né et chez le fœtus est
» remplie de mucosités ; les mouvements qu'exécute
» l'enfant pour respirer et pour crier, font pénétrer l'air
» atmosphérique dans la caisse à travers la trompe
» d'Eustache et chassent peu à peu le mucus. » Ceci est inexact pour autant qu'on admettrait que l'oreille moyenne fut remplie de véritable mucus libre, produit de sécrétion de la muqueuse tympanique. La caisse du tympan ne renferme pas de mucus libre chez le nouveau-né ni chez le fœtus, elle est remplie par un épais bourrelet formé par la muqueuse épaissie, notamment par celle de la paroi labyrinthique, qui s'étend jusqu'à la face interne du tympan et repose sur cette membrane. Ce bourrelet mucoso-gélatineux est formé de tissu conjonctif embryonnaire (tissu muqueux de Virchow), il présente un magnifique réseau de cellules contenu dans un stroma muqueux, sa surface est vasculaire et recouverte par un épithéléon pavimenteux à cellules polygonales et contenant des noyaux. Peu de temps après la

naissance, ce bourrelet muqueux diminue ; je pense qu'il se rétracte insensiblement pour faire place à l'air atmosphérique, mais sans qu'il y ait destruction apparente de tissu. Cet état de la muqueuse, dont j'ai essayé de rendre compte le premier (1), pourrait bien contribuer à nous expliquer la fréquence des affections de l'oreille chez les jeunes enfants. D'après ce qui précède, cet organe est le siége de phénomènes de développement très-importants pendant le premier temps de la vie extra-utérine. L'expérience nous a appris que partout où il y a suractivité de la nutrition dans le sens physiologique et où se passent des phénomènes importants de développement, il existe une certaine tendance aux altérations pathologiques de la nutrition et que les maladies, les phlegmasies, par exemple, se développent plus facilement.

Relativement à l'ossification des osselets de l'oreille, au quatrième mois de la vie fœtale la partie inférieure du marteau à partir du col est encore à l'état de cartilage transparent, la tête est recouverte d'une lame osseuse mince. Pour l'enclume, la région postérieure de sa surface articulaire et la branche horizontale sont formées d'un cartilage flexible, de couleur rougeâtre. L'étrier à cette époque est tout à fait cartilagineux, il présente seulement trois petits points d'ossification à sa base et à ses deux branches. Le volume des osselets est plus des deux tiers de ce qu'il est chez l'adulte.

Chez un fœtus de six à sept mois, l'étrier est déjà complétement ossifié, tandis que l'on peut encore détacher de la surface articulaire de l'enclume une petite plaque de cartilage mince et peu résistant ; la partie inférieure du manche du marteau est cartilagineuse également.

Au commencement du neuvième mois, les osselets de l'oreille sont complétement ossifiés, mais la lame osseuse externe est encore très-

(1) *Würzburger Verhandlungen*, t. IX. Compte rendu des séances, p. LXXVIII.

mince et la substance spongieuse très-molle. Leur volume est le même que chez l'adulte.

Avec l'âge la substance compacte devient plus épaisse, de sorte que la substance spongieuse finit par disparaître.

§ 29.

La membrane délicate qui tapisse la caisse du tympan, ne peut pas être dédoublée en muqueuse et en périoste : ce que nous appelons communément la muqueuse du tympan, remplit aussi le rôle de périoste, et fournit au tissu osseux les vaisseaux qui lui sont nécessaires. Cette multiplicité d'attributions est très-importante, en ce sens que toute affection grave et de longue durée de la muqueuse doit exercer une certaine action sur les os qui forment la caisse du tympan. Toute inflammation de la muqueuse est en même temps une inflammation du périoste ; tout catarrhe, une périostite. L'inflammation est-elle chronique, il y a plus de tendance à l'épaississement de la muqueuse et à l'hypertrophie des os, à l'hyperostose; dans les inflammations aiguës, au contraire, la muqueuse s'ulcère facilement et la périostite amène plus souvent l'atrophie du tissu osseux, le ramollissement et la carie des surfaces osseuses. J'ai déjà dit, à plusieurs reprises, en me basant sur l'anatomie et sur des faits cliniques, que la carie du rocher est bien plus souvent le résultat de phlegmasies négligées des parties molles de l'oreille externe et moyenne, que la terminaison d'une affection primitive du tissu osseux. Plus j'acquiers d'expérience, plus j'examine d'oreilles pendant la vie ou sur le cadavre, plus cette opinion me paraît fondée; il en

résulte que l'inflammation des parties molles peut présenter plus d'importance qu'on ne le croit communément.

Ce que nous avons dit plus haut (§ 9) des suites funestes que peuvent avoir l'inflammation et la suppuration du conduit auditif osseux, s'applique à plus forte raison à la caisse du tympan, qui est entourée de tous côtés d'organes importants. Rappelons encore une fois, en peu de mots, les rapports anatomiques dont il a déjà été question antérieurement, pour nous faire une idée exacte des organes menacés dans le cours d'une inflammation de la caisse du tympan, et de quelle manière se fait l'extension de la maladie C'est de cette manière que nous arriverons à assigner à ces processus pathologiques leur véritable et entière signification.

Que l'ulcération et la perforation de la membrane tympanique surviennent fréquemment à la suite d'affections de ce genre, c'est ce qui n'est ignoré par personne; on sait aussi que les phlegmasies de la caisse du tympan peuvent se communiquer au cerveau et aux méninges par l'intermédiaire de la voûte tympanique ; Lebert et William Gull ont démontré dans ces derniers temps que les abcès du cerveau reconnaissent très-souvent pour cause une otite.

Lebert, dans son article sur les abcès du cerveau (*Virchow's Archiv*, T. X), a rassemblé quatre-vingts cas de ce genre, dont dix-huit provenaient évidemment d'une affection de l'oreille. J'ai décrit dans le même journal, dix-huit autres cas empruntés à ma pratique et à celle des autres (*Virchow's Archiv*, T. XVII); depuis ce nombre s'est encore augmenté de quelques-uns. Des cas rapportés par Gull (*Guy's Hospital Reports* 1858. T. III), quatre fois le siége primitif de la maladie avait été l'oreille.

Une autre circonstance grave dans les affections de la caisse du tympan, c'est le voisinage d'un grand nombre de cellules de diploé, auxquelles l'inflammation s'étend facilement sous la forme d'une ostéo-phlébite et qui sont souvent le point de départ d'embolies; le danger est d'autant plus grand qu'il existe autour de l'oreile moyenne une grande quantité de veines et de sinus veineux, entre autres ceux de la dure-mère, et que le sinus transverse, en particulier, n'est séparé de la paroi postérieure de la caisse du tympan que par du diploé et du tissu aréolaire très-lâche, Lebert a eu le mérite d'éveiller l'attention sur la fréquence des inflammations des sinus cérébraux déterminés par une otite, et comment le plus souvent on méconnaît la nature des symptômes cérébraux, typhoïques ou pyémiques qu'elles provoquent.

Au mémoire de Lebert sur l'inflammation des sinus cérébraux, publié dans les *Archives de Virchow* (T. IX, 1855), il faut joindre la dissertation inaugurale de son élève Heussy : *De la phlébite des sinus cérébraux, suite d'otite interne.* Zurich, 1855; celle de Weill : *De l'inflammation des sinus cérébraux, suite d'otite interne.* Strasbourg, 1858. Von Dusch rapporte plusieurs observations qui se rattachent à notre sujet dans son article sur les embolies des sinus cérébraux, publié dans le *Journal de médecine rationelle,* 1859. T. VII. Consultez aussi Cohn : *Clinique des embolies.* Berlin 1860, p. 192 et suiv. J'ai décrit un cas dans mon mémoire déjà cité, section V.

Nous avons vu aussi que la paroi inférieure de la caisse est ordinairement très-rapprochée de la veine jugulaire interne, que le pus, en s'accumulant en cet endroit, peut exercer une action très-nuisible, et enfin, qu'il faut attribuer le petit nombre des faits observés plutôt au manque de recherches microscopiques convenables qu'à

leur rareté réelle. Nous avons constaté encore que la carotide interne n'est séparée de la portion osseuse de la trompe d'Eustache que par une lamelle osseuse très-mince, souvent incomplète, et qu'il peut en résulter des dangers sérieux pour ceux qui sont atteints de carie de l'oreille. Enfin nous avons reconnu l'existence de plusieurs voies par lesquelles, le labyrinthe ou le nerf facial étant entrepris à leur tour, la suppuration pouvait arriver jusqu'au trou auditif interne et déterminer une méningite purulente.

Quand nous considérons les rapports étroits qui existent non-seulement entre la caisse du tympan et le cerveau avec ses enveloppes, mais encore entre elle et une grosse artère, une veine considérable, plusieurs sinus de la dure-mère, ceux qu'elle présente avec le nerf facial, dont l'intégrité est si nécessaire au charme de la vie ; en nous rappelant que cette cavité est entourée de tous côtés de diploé, un tissu dont nous redoutons avec raison l'inflammation dans les plaies de tête les plus légères, nous devons nous étonner de l'indifférence avec laquelle les médecins, non moins que le public, ont envisagé et traité jusqu'à présent les phlegmasies et les suppurations de l'oreille moyenne, au point que souvent on abandonne l'affection à elle-même, ce qui lui laisse toute liberté de s'étendre. Mais nous avons encore d'autres questions à examiner. Le pus s'accumule, stagne et se décompose facilement au fond de la cavité du tympan, parce qu'il est ordinairement épais et visqueux, que les parois de la caisse présentent des enfoncements et des sinuosités en grand nombre, enfin, parce que les ouver-

tures naturelles d'écoulement sont situées au-dessus du niveau du plancher de l'oreille moyenne. Le bord inférieur de la membrane tympanique ne descend pas jusqu'au plancher de la caisse, de sorte que la destruction complète de la membrane ne permettrait pas le libre écoulement du pus par le conduit auditif externe. Il en est de même de l'embouchure interne de la trompe d'Eustache et de l'entrée des cellules mastoïdiennes ; il est à remarquer, en outre, que les cellules mastoïdiennes et la région interne de la trompe participent presque toujours aux affections de la caisse du tympan, que la trompe s'obstrue alors par le boursouflement de la muqueuse qui la tapisse, et que sa portion osseuse se remplit de pus. Un écoulement purulent dans le pharynx par la trompe d'Eustache doit être bien plus rare qu'on ne le pense communément ; si le pus se déversait dans les cellules mastoïdiennes, on n'y gagnerait rien, si ce n'est peut-être que l'attention du médecin serait éveillée sur le danger qui menace son malade.

Force m'est de combattre l'opinion erronée que le danger n'existe que lorsqu'il y a carie apparente du rocher, une otorrhée abondante, et que la membrane du tympan est déjà perforée. Il est vrai que dans le plus grand nombre des cas où la vie des malades est mise en danger par une otite interne, il y a otorrhée et perforation de la membrane tympanique, mais ce ne sont pas là des conditions essentielles. La membrane du tympan finit le plus souvent par s'ulcérer et se perforer à la suite de l'inflammation et de la suppuration de l'oreille moyenne, mais elle peut s'être épaissie par des affections antérieures

et opposer une plus grande résistance, ou bien la maladie peut être suraiguë et la suppuration, sous certaines conditions, se frayer une autre route, sans attaquer la membrane du tympan. Je ne connais jusqu'à présent que huit cas de mort occasionnée par une otite interne, sans qu'il y eût eu perforation du tympan : un cas observé par Wolff, à l'hôpital de la Charité à Berlin (*Medicinische Central Zeitung*, 1857, N° 35, observ. III); un autre recueilli par Maillot, au Val-de-Grâce (*Gazette des hôpitaux*, 1852. N° 40); un par Maisonneuve, à l'hôpital Cochin (*Gazette des hôpitaux*, 1851, N° 92); et cinq cas cités par Toynbee, dans son catalogue (799, 800, 824, 829 et 840). Abstraction faite d'autres faits de ce genre, signalés peut-être, mais qui ne sont pas parvenus à ma connaissance, nos renseignements sont trop incomplets pour nous permettre de conclure de la rareté des cas observés à la rareté de l'accident lui-même. Jusqu'à présent on n'est pas habitué à considérer les affections de l'oreille comme graves et capables de compromettre l'existence, à moins qu'il n'y ait otorrhée et qu'en injectant de l'eau elle ne s'écoule par le nez. Beaucoup de médecins se contentent de ce dernier signe pour diagnostiquer une perforation de la membrane du tympan, et il est rare qu'on procède à un examen plus attentif de l'oreille, même quand l'affection auriculaire coexiste avec un état de malaise général. Carie du rocher, ces mots suffisent pour le diagnostic et pour affirmer qu'il n'y a rien à faire. On se préoccupe bien moins encore d'examiner l'oreille sur le cadavre, pour une otorrhée souvent légère et parce que le sujet s'est plaint quelquefois de

douleurs dans cette région, avant de perdre conscience et de tomber dans le délire. Si l'on examine l'oreille, on ne se donne presque jamais la peine de détacher le rocher, et l'on fait usage du ciseau avec tant de rudesse, qu'il est impossible de se prononcer avec certitude sur l'état de la membrane du tympan, si elle était perforée ou non. Loin de moi la pensée de critiquer mes collègues ou de leur faire des reproches — le mal est trop profondément enraciné, pour rendre des individus isolés ou même une seule génération responsable des fautes et des négligences qui se commettent encore tous les jours.

Il paraît qu'en Angleterre on apprécie mieux que chez nous les suites graves que peut avoir l'otorrhée chronique. On trouve dans les collections des hôpitaux anglais un grand nombre de préparations et dans la littérature médicale beaucoup d'observations décisives, se rapportant à ce sujet. Le public en général semble mieux instruit du danger qu'il y aurait à négliger les inflammations de l'oreille. C'est ainsi qu'il existe à Londres des sociétés d'assurance sur la vie, qui n'acceptent pas les individus atteints d'otorrhée, ou qui ne les acceptent que sous certaines conditions. Je trouve cette manière de faire, je l'avoue, parfaitement juste, et je suis porté à croire qu'une statistique étendue de la durée de la vie chez ceux qui souffrent d'une otorrhée, révélerait des résultats surprenants.

Il existe, il est vrai, beaucoup de personnes atteintes d'otorrhée purulente, qui continuent à bien se porter et qui finissent par succomber dans un âge avancé, à une maladie aiguë ou chronique, et dont on ne peut pas attribuer la mort à une affection de l'oreille, d'après l'état actuel de nos connaissances. Toutefois, depuis plusieurs années que j'observe bon nombre d'individus affectés d'otorrhée chronique, j'ai remarqué que beaucoup d'entre eux, surtout des hommes à la fleur de l'âge, meurent de bonne heure, en apparence, à la suite d'une tuberculose aiguë des méninges, des poumons ou des intestins, de manière à faire croire à une infection septique du sang. Dans trois cas de ce genre, que j'ai publiés (*Mémoire cité*, t. XIV, XV, XVI), et où j'ai pu examiner attentivement le rocher, je ne suis point parvenu à trouver des relations entre la

maladie qui avait occasionné la mort et l'affection de l'oreille, pour beaucoup d'autres cas, de ma pratique particulière, où les malades ont succombé de la manière que j'ai indiquée, j'ai dû me contenter des renseignements fournis par leur médecin ordinaire. Je me suis demandé (*Mémoire cité*, p. 79), relativement à ces faits, si beaucoup de cas de tuberculose à marche rapide ne pouvaient pas être rapportés à une infection du sang produite par la présence d'un foyer purulent. Ainsi que je l'ai appris plus tard, le professeur Buhl, de Munich, ne s'est pas posé seulement la même question, mais il l'a résolue affirmativement, quant au développement de la tuberculose miliaire aiguë, en s'appuyant sur des faits cliniques (1). Il résulte des considérations anatomiques qui précèdent, que l'oreille moyenne est très-propre à servir de foyer d'infection, lorsque le pus qu'elle renferme subit la transformation caséeuse.

§ 30.

VAISSEAUX ET NERFS DE LA CAISSE DU TYMPAN.

La caisse du tympan reçoit son sang de plusieurs sources, de l'artère stylo-mastoïdienne, branche de l'auriculaire postérieure (carotide interne), qui fournit des ramuscules au névrilème du nerf facial dans l'aqueduc de Fallope et aux cellules mastoïdiennes, de la pharyngienne ascendante (carotide externe) qui se distribue à la muqueuse de la caisse et à celle de la trompe d'Eustache. L'artère méningée moyenne (maxillaire interne) ne se distribue pas seulement à la dure-mère, mais fournit aussi des rameaux à l'hiatus de Fallope et à la fissure petroso-squammeuse, rameaux qui sont destinés à la caisse du tympan. Nous avons vu plus haut (§ 23) que plusieurs symptômes pathologiques, entre autres les

(1) *Mittheilungen aus den pathologisch-anatomischen Demonstrationen von Prof. Buhl, von Friedrich und Tutscheck.* I. *Abcès du Psoas, suivi de tuberculose miliaire aiguë. Wiener mediz. Wochenschrift*, 1859, p. 195.

vertiges qui surviennent dans certaines affections de l'oreille, où il y a hyperémie de la caisse du tympan, dépendent des relations qui existent entre la circulation de la dure-mère et celle de l'oreille. Enfin, la carotide interne, à son passage à travers le rocher, fournit à l'intérieur du canal carotidien une ou deux petites branches à la caisse du tympan.

Les nerfs de la caisse du tympan sont aussi nombreux que les artères, ils naissent du trijumeau, du facial, du glosso-pharyngien et du grand sympathique, le ganglion otique d'Arnold et la corde du tympan méritent aussi une courte description.

Le nerf ptérygoïdien interne, branche motrice du trijumeau (nerf maxillaire inférieur) donne une petite branche au muscle tenseur du tympan, qui reçoit une autre petite branche du ganglion otique. D'après Luschka, le premier préside aux contractions volontaires et le second aux contractions involontaires qui tendent la membrane du tympan (1). Les contractions volontaires du tenseur du tympan coïncideraient toujours, paraît-il, avec un mouvement du voile du palais, qui reçoit aussi un rameau du nerf ptérygoïdien interne; Luschka est d'opinion que l'action d'ouvrir la bouche pour écouter coïncide avec la tension du voile du palais et nullement avec un élargissement du conduit auditif par suite de l'abaissement du maxillaire inférieur.

Le nerf facial fournit une petite branche au muscle de l'étrier.

(1) *Ueber die willkührliche Bewegung des Trommelfells. Archiv für physiologische Heilkunde,* 1850, t. IX, p. 80-85.

La muqueuse de la caisse du tympan reçoit des filets du nerf glosso-pharyngien, dont la branche tympanique ou de Jacobson, pénètre à travers le plancher de l'oreille moyenne et se porte en haut sur le promontoire. D'après Arnold, le glosso-pharyngien fournit des branches sensitives à la muqueuse de la caisse et de la trompe d'Eustache, au pharynx et au voile du palais, ainsi qu'à la base de la langue et à l'isthme du gosier, il fournit des fibres motrices au muscle digastrique, au constricteur moyen et au constricteur supérieur du pharynx. Les rapports intimes qui existent entre l'arrière-bouche, le pharynx et l'oreille moyenne s'expliquent par le mode de distribution des nerfs de ces régions.

Tous les auteurs s'accordent pour admettre que le grand sympathique intervient dans l'innervation de la caisse du tympan, mais il y a dissidence quant à la disposition des rameaux qu'il fournit. Hyrtl décrit un plexus tympanique, formé par des filets anastomotiques du grand sympathique, du trijumeau et du glosso-pharyngien, qui occupe le plancher de la caisse et la région antérieure de sa paroi labyrinthique et qui se distribue à toute la muqueuse de l'oreille moyenne, caisse du tympan, cellules mastoïdiennes et trompe d'Eustache.

Le ganglion otique ou d'Arnold est à l'oreille ce que le ganglion ciliaire (1) est à l'œil ; jusqu'à présent les physiologistes s'en sont trop peu occupés. Il est situé assez près de l'ouverture ovale de la grande aile du sphénoïde, au-devant de l'artère méningée moyenne, en dehors de la por-

(1) Ganglion ophthalmique des anatomistes français.
(*Note du Traducteur.*)

tion cartilagineuse de la trompe d'Eustache et de l'origine du tenseur du tympan, il reçoit des fibres motrices du trijumeau, des fibres sensitives du glosso-pharyngien et des fibres du grand sympathique. Il fournit un filet nerveux au tenseur du tympan, auquel celui-ci doit ses mouvements réflexes, un autre filet ou nerf ptérygoïdien interne qui naît du trijumeau, et plusieurs rameaux anastomotiques au nerf auriculaire de la cinquième paire, qui se distribue, comme nous l'avons vu, à la peau du conduit auditif externe et à la membrane du tympan. Les sympathies qui existent entre le voile du palais et la membrane du tympan y compris le tenseur de celle-ci, la muqueuse de la caisse et la peau du conduit auditif externe, entre ces organes et le système nerveux général, dépendent du ganglion otique.

Pour la description complète du ganglion otique, dont on s'est trop peu occupé jusqu'à présent en physiologie et en médecine, consultez le mémoire de F. Arnold, *Sur le ganglion otique* (Heidelberg, 1828), et le *Traité d'anatomie* du même auteur (t. II, 2e partie, p. 908) auquel nous avons emprunté les détails qui précèdent.

J'ai souvent observé dans le catarrhe chronique de l'oreille moyenne, surtout quand il était compliqué d'adhérence de la membrane du tympan, des troubles généraux d'une nature particulière, qui, après avoir résisté aux traitements les plus variés et les plus énergiques, cédaient à un simple traitement local par les douches d'air, l'introduction de vapeurs chaudes dans la caisse du tympan, etc. Ces troubles consistaient en une sensation constante de pression et de pesanteur de la tête, des vertiges, dans la difficulté de fixer l'attention

et de s'appliquer aux occupations ordinaires de l'esprit, à lire et à écrire, occupations auxquelles on pouvait autrefois se livrer pendant des heures entières, au delà de quelques minutes. Les malades m'ont souvent dit que l'exercice de la pensée leur devenait de plus en plus pénible. Ces phénomènes morbides finissaient par se transformer chez un grand nombre en maux de tête intenses, qui survenaient spontanément ou par la plus légère contention d'esprit — dans un cas je les ai observés plusieurs fois dans une même journée. Ces souffrances provenaient d'altérations de l'oreille, ainsi que le prouva leur disparition par un simple traitement local, j'obtins même quelquefois ce résultat sans que l'ouïe se fût améliorée, ou qu'il n'y eût eu qu'une amélioration très-légère. Si nous essayons de rapporter l'amendement obtenu à une modification de l'innervation de l'oreille, et que nous ne rattachions pas les symptômes observés à une augmentation de la pression exercée par l'étrier sur le liquide du labyrinthe, il faut songer tout d'abord au plexus tympanique du grand sympathique ou au ganglion otique.

§ 31.

La corde du tympan se dirige le long de la paroi externe de la caisse du tympan, sans donner de rameaux dans cette région d'après les plus habiles observateurs, et semble simplement la traverser. C'est ici le lieu de parler de certains phénomènes que l'on remarque dans la faradisation de l'oreille.

Si nous dirigeons sur l'oreille un courant induit d'une intensité moyenne, la plupart des malades accusent,

outre des sensations spéciales de l'ouïe (bruissement, bourdonnement), une douleur lancinante dans l'oreille, une constriction douloureuse de la moitié correspondante de la langue, qui ne s'étend ordinairement pas jusqu'à la pointe de l'organe, mais qui s'arrête à une certaine distance. Ce n'est que très-rarement et sous l'influence d'un fort courant que cette sensation s'étend jusqu'à la pointe de la langue.

Tous les observateurs, Duchenne, Erdmann, Baierlacher, admettent que cette sensation dépend de l'excitation galvanique de la corde du tympan, située derrière la membrane tympanique, et qui s'anastomose peu après sa sortie de la fente de Glaser avec le nerf lingual qui naît du trijumeau.

Ces deux nerfs ne sont pas simplement juxtaposés, comme on l'a souvent dit; ils sont unis par une série de filets anastomotiques sur toute l'étendue de leur trajet commun. Bose, dans son excellente dissertation inaugurale sur le ganglion maxillaire chez l'homme (Giessen, 1859), monographie détaillée et accompagnée de planches, dit que le nombre et la disposition de ces anastomoses présentent de nombreuses variations individuelles, mais qu'en général l'union des deux nerfs est d'autant plus étroite qu'on se rapproche davantage de leur région antérieure.

Il y a peu de temps, j'ai eu l'occasion de m'assurer expérimentalement de l'influence de la corde du tympan sur la langue. J'avais enlevé chez un jeune homme plusieurs excroissances polypeuses du conduit auditif, et finalement la membrane du tympan m'apparut fortement bombée et perforée à sa région supérieure et postérieure. Pendant que j'enlevais le sang et le pus à l'aide d'un pinceau, le malade accusa tout à coup une vive sensation à la langue du même côté; un nouvel examen me permit

de reconnaître, derrière la perforation de la membrane tympanique, un point blanc, qui ne pouvait appartenir, d'après son aspect et sa situation, qu'à la corde du tympan. Chaque fois que je touchai ce point avec mon pinceau, terminé par une pointe fine, mais seulement alors, la même sensation se reproduisit instantanément; le malade la caractérisait comme un picotement de nature particulière, il la comparait au frémissement que l'on ressent en voyageant en chemin de fer. Cette sensation ne se manifesta qu'à la pointe de la langue et, au dire du malade qui était un homme très-intelligent, elle ne ressemblait en rien aux impressions gustatives.

Baierlacher (1) assure que l'électricité d'induction, appliquée à la membrane du tympan, détermine toujours une saveur métallique désagréable, pourvu qu'on n'emploie pas un courant trop faible. J'ai souvent observé la même chose, mais plus souvent les malades ne ressentaient rien de semblable, mais seulement le picotement à la langue dont je viens de parler, même quand j'employais un fort courant. Ceux qui éprouvent une sensation gustative, n'accusent pas toujours une saveur métallique, il y en a qui la caractérisent par les épithètes de *pâteuse*, d'*astringente*, de *piquante comme celle du vin de champagne* (2). La sensation ressentie à la langue n'est pas

(1) *Die inductions-Electricität in physiologisch-therapeutischer Beziehung*. Nuremberg, 1857, p. 97.

(2) Il est bien connu en physiologie qu'il est difficile de distinguer exactement entre elles les impressions gustatives et tactiles de la langue. Sauf les corps dont la saveur est franchement amère ou sucrée, la plupart des substances sapides développent des sensations mixtes qui rendent les expériences moins certaines. (*Note du Traducteur.*)

constante, tandis que les uns la ressentent parfaitement pour les courants les plus faibles, elle manque chez d'autres, que l'on emploie un courant moyen ou même un courant très-fort. Par contre, presque tous les malades, chez lesquels la sensation à la langue fait défaut, se plaignent que la douleur dans l'oreille, qui est ordinairement légère dans la faradisation, est très-vive, même pour des courants faibles, de sorte que je suis presque tenté de croire qu'il existe une relation alternante toute spéciale entre la sensation à la langue et la douleur que les sujets éprouvent dans l'oreille. Cette douleur dépend de l'irritation des rameaux sensitifs que le trijumeau fournit en grand nombre au conduit auditif externe et à la membrane du tympan, comme nous l'avons vu aux §§ 7 et 20.

J'avoue que l'absence de la sensation à la langue, chez beaucoup d'individus, a quelque chose d'inexplicable. Philipeaux, de Lyon, y attache une grande importance sous le rapport du diagnostic ; d'après lui, cette sensation ne se manifeste que lorsque la surdité est curable par un traitement général ou local, elle manque constamment chez les incurables (1). Il serait extrêmement agréable de posséder un moyen qui permît de distinguer tout d'abord les cas de surdités curables de ceux qui ne le sont pas, on s'épargnerait ainsi bien des peines inutiles. Mais jusqu'à présent les faits ne permettent pas d'admettre ni de rejeter l'assertion de Philipeaux ; toutefois, on ne voit pas trop bien pourquoi la corde du tympan aurait une impor-

(1) *Bulletin général de thérapeutique*, 30 novembre 1857.

tance si grande sous ce rapport : quelque nombreuses que soient les fonctions que l'on a attribuées à cette anastomose entre le nerf facial et le trijumeau, on n'a jamais admis qu'elle eût la moindre relation avec le nerf acoustique.

Pour la faradisation, je fais incliner autant que possible la tête du malade du côté opposé, je remplis le conduit auditif externe d'eau tiède et je plonge dans ce liquide un conducteur métallique mince, recouvert de gutta-percha jusque près de son extrémité ; l'autre conducteur est terminé par une plaque concave qui s'applique sur l'apophyse mastoïde préalablement humectée. Duchenne emploie un entonnoir d'ivoire, construit en forme de speculum bivalve, pour isoler le conducteur qu'il plonge dans le conduit auditif. La disposition que j'ai adoptée est plus simple et elle suffit complétement pour préserver les parois du conduit auditif.

Duchenne et Erdmann conseillent de ne remplir le conduit auditif d'eau qu'à moitié, pour éviter que le courant n'aille irriter le rameau temporal de la cinquième paire et les branches du nerf facial. Mes observations et les expériences que j'ai faites à ce sujet ne confirment pas l'opinion de ces auteurs.

§ 32.

APOPHYSE MASTOÏDE.

Son intérieur est occupé chez les adultes par des cellules aériennes, qui communiquent avec la caisse du tympan, et que tapisse une membrane muqueuse mince. Leur grandeur, leur mode d'agencement, l'étendue de la région qu'elles occupent et l'épaisseur des cloisons osseuses qui les séparent, varient considérablement d'après les individus, au point qu'il est rare de rencontrer deux fois la même disposition. Avant l'époque de la puberté, l'apophyse mastoïde est peu développée, pendant l'enfance elle est formée par un tissu osseux aréo-

laire dépourvu de cellules bien développées. Ces cellules disparaissent le plus souvent à un âge avancé, le tissu osseux devient compacte et ne présente plus que de rares vacuoles. Quelquefois cependant toutes les cellules aériennes de l'os temporal sont extraordinairement développées chez les vieillards. L'épaisseur des cloisons intercellulaires, d'après Arnold, varie d'une demi-ligne à trois lignes.

Ces différences de structure expliquent en grande partie comment il se fait que de plusieurs individus, dont l'ouïe est également bonne, l'un entend très-bien le bruit d'une montre appliquée à la région mastoïdienne, un autre ne l'entend qu'imparfaitement, un troisième pas du tout ; bien que tous les trois l'entendent également bien quand la montre est appliquée contre le pavillon ou tenue à une certaine distance de celui-ci : La plupart des personnes âgées n'entendent pas le bruit de la montre appliquée contre l'apophyse mastoïde, il n'est pas rare de rencontrer la même chose chez des individus jeunes. Il arrive souvent qu'une personne ne perçoit le bruit de la montre qu'en certains endroits de la région mastoïdienne ; aussi faut-il l'appliquer sur tous les points de cette région quand on explore l'oreille, ou qu'elle entend la montre à travers la portion squammeuse du temporal et non pas à travers l'apophyse mastoïde. Très-souvent le bruit est mieux perçu à travers les os du crâne immédiatement après que l'on a écarté un obstacle mécanique qui gênait l'audition, et amélioré l'ouïe, par des injections dans le conduit externe ou des insufflations dans la caisse du tympan.

La transmission des sons par les os du crâne ne saurait donc servir à déterminer la finesse de l'ouïe en général, puisque nous ignorons pour chaque cas particulier quel est le degré de cohésion du tissu osseux. Que dire alors de ceux qui ont voulu en déduire des indications diagnostiques, pour la surdité nerveuse par exemple. Tout ce que Erhard a publié dans ces derniers temps à ce sujet, ne supporte pas un examen sérieux et une saine critique, de même que ses *affections du labyrinthe,* dont la symptomatologie repose en grande partie sur la transmission des sons par les os du crâne, doivent être considérées comme des créations de la vive imagination de l'auteur. Quelqu'un qui entend parfaitement bien, percevra aussi le bruit de la montre à travers les os du crâne, quelle que soit la structure de ceux-ci, comme il perçoit tout autre bruit qui se fait dans une chambre éloignée et sous des conditions défavorables à l'audition. Un individu qui entend moins bien aura de la peine à percevoir le bruit de la montre, en admettant que la structure des os du crâne chez lui soit identique à celle du premier ; un troisième n'entendra rien du tout. Cependant le nerf acoustique peut être également sain chez tous les trois, et la différence être bornée à une différence de conductibilité de l'appareil de résonnance, en général. Si quelqu'un perçoit seulement le bruit de la montre quand on l'applique contre les os, et pas autrement, on ne peut rien en conclure, si ce n'est que le nerf acoustique est impressionnable aux sons. Il ne s'en suit pas que le nerf est tout à fait sain, et j'ai rencontré des individus dont la surdité, selon toutes les probabilités, était de nature nerveuse, et

qui entendaient cependant très-bien une montre à cylindre appliquée contre la région mastoïdienne.

Les cellules mastoïdiennes ne sont pas toujours également développées des deux côtés ; j'ai rencontré souvent dans le cas d'épaississement de la muqueuse de la caisse d'un côté, l'apophyse mastoïde du même côté notablement plus petite, plus compacte, tandis que celle du côté opposé était plus développée et creusée de cellules plus grandes. Peut-être pourrait-on arriver, à force d'exercice, à estimer le degré de densité ou de raréfaction du tissu osseux par la percussion.

Hyrtl et Retzius ont signalé, comme survenant assez fréquemment, l'amincissement et la perforation des surfaces osseuses qui limitent la région mastoïdienne (1). La paroi postérieure, qui confine au sillon sigmoïde du sinus transverse et la paroi supérieure qui touche à la gouttière pétrée supérieure et au sinus du même nom, sont très-souvent amincies et perforées. Ces anomalies pourraient présenter beaucoup de gravité dans les inflammations de l'oreille moyenne, car la paroi osseuse amincie ou réduite à l'état de simple membrane faciliterait grandement la propagation du mal au sinus de la dure-mère. La raréfication atteint aussi quelquefois la lame externe de l'apophyse mastoïde, ce qui explique le développement d'emphysèmes sous-cutanés, dont le point de départ est la région auriculaire, qui se développent spontanément ou à la suite de lésions de peu d'importance, envahissent une grande partie de la tête et

(1) Cfr. § 23.

qui proviennent de l'introduction de l'air sous le péricrâne et le tissu cellulaire adjacent, à travers les cellules mastoïdiennes. On a observé la même chose au front, à la suite de lésions de la paroi antérieure du sinus frontal, et il est permis de supposer que si l'on employait les douches d'air chez un individu atteint de perforation de la lame externe des cellules mastoïdiennes, il pourrait en résulter un emphysème de toute la moitié correspondante de la face, sans qu'il y eût de la faute du chirurgien.

Consultez sur ces gonflements emphysémateux, outre Hyrtl, le travail du professeur Costes, de Bordeaux, dont un extrait a été reproduit dans la *Gazette médicale hebdomadaire de Vienne*, 1859, n° 51. L'apophyse mastoïde est une des parties du système osseux où le tissu cartilagineux primitif disparaît fort tard. Chez un enfant de sept mois il existe encore près du pourtour de l'anneau tympanique, à sa région postérieure, une lame cartilagineuse mince qui recouvre la partie antérieure de l'apophyse mastoïde. A cette époque, l'apophyse styloïde consiste en une épine cartilagineuse opalescente, longue de 13 millimètres, et qui est mobile dans une gaine fibreuse solide.

§ 33.

La trépanation de l'apophyse mastoïde, pour permettre de faire des injections dans l'oreille moyenne, qui a été souvent faite dans la seconde moitié du XVIIIe siècle, a été proscrite, à juste titre, comme moyen curatif de la surdité. J'ajoute, comme moyen curatif de la surdité, car cette opération a une grande valeur lorsqu'il s'agit d'évacuer une collection purulente de l'oreille moyenne et surtout des cellules mastoïdiennes.

Il n'est pas rare de voir des otites graves prendre brusquement une tournure favorable à la suite de l'apparition d'un abcès derrière l'oreille et de l'évacuation d'une

grande quantité de pus ; moi-même j'ai rencontré souvent des cas de ce genre, où l'existence d'une fistule ou d'une cicatrice à la région mastoïdienne, remontant quelquefois aux premières années de la vie, témoignaient du phénomène critique qui avait amené la guérison. On doit donc se demander s'il n'y a pas indication, dans certains cas, de provoquer artificiellement cette heureuse terminaison, et s'il ne faut employer pour les abcès de l'oreille moyenne le traitement que l'on applique en chirurgie aux abcès en général.

Contrairement à l'opinion généralement admise par les anatomistes et les chirurgiens, qui considèrent la trépanation de l'apophyse mastoïde comme une opération qui ne saurait être justifiée en aucun cas, je pense qu'il existe pour elle des indications très-positives qui la rendent obligatoire, et que dans certaines circonstances elle seule peut conjurer les dangers qui menacent la vie du malade. Ceci se rapporte, comme nous l'avons dit, aux abcès de l'oreille moyenne, surtout à ceux qui se forment à l'intérieur des cellules mastoïdiennes ; dans ce dernier cas, il est impossible que l'abcès se vide suffisamment au dehors, même lorsqu'il y a perforation de la membrane du tympan ; d'autre part, les symptômes sont, le plus souvent, trop sérieux pour qu'on se borne à l'expectation et à l'emploi de cataplasmes. En compulsant les annales de la science, on voit que l'opération, pratiquée dans les conditions énoncées ci-dessus, a eu constamment les résultats les plus heureux. Bien que je ne connaisse aucun insuccès, cependant il est bien entendu que je suis loin de considérer comme dénuée de gravité, une opéra-

tion dans laquelle il s'agit de perforer une paroi assez épaisse du crâne. Cependant on trépane la voûte du crâne lorsqu'on soupçonne l'existence d'un abcès dans le voisinage, dans des cas où l'on a des motifs de craindre que le siége primordial de l'affection des parties osseuses existe ailleurs, à la base du crâne, par exemple ; à plus forte raison, ne faudrait-il pas craindre de trépaner avec la certitude de frayer ainsi une voie au pus, dont la présence n'est pas seulement une cause de vives douleurs pour le malade, mais peut déterminer des accidents mortels du côté du cerveau, des méninges et des sinus veineux, qui ne sont pas loin de là.

Les dangers de l'opération ne sont pas comparables à ceux de la trépanation ordinaire, puisqu'en s'y prenant convenablement, on peut éviter de mettre à nu la dure-mère et de léser le sinus transverse. A cet effet, après avoir mis l'os à nu par une incision faite à quelques lignes de distance de la conque auditive, on applique l'instrument au niveau du trou auditif et on le fait agir en le maintenant bien horizontal et légèrement incliné d'arrière en avant. Pour débarrasser les nombreuses cellules mastoïdiennes du pus ordinairement épaissi, qui s'y est accumulé, et qu'il serait difficile, le plus souvent, d'enlever comme il faut à travers une déchirure accidentelle de la membrane tympanique, il serait nécessaire de faire avec précaution des injections d'eau tiède par l'ouverture osseuse. Dans un cas d'otite étendue, suite de scarlatine, compliquée de symptômes cérébraux graves et d'inflammation des cellules mastoïdiennes, où je pratiquai d'abord l'incision des parties molles et où je perçai plus tard la

paroi osseuse ramollie, ce qui permit au pus de s'écouler au dehors et améliora l'état du malade, il survint une hémorrhagie artérielle assez forte, par suite de la lésion d'une branche de l'auriculaire postérieure, qui correspond à l'insertion de la conque auditive au crâne. Il est impossible d'éviter une hémorrhagie de ce genre, qu'il est, du reste, facile d'arrêter par la torsion ou la ligature du vaisseau ; il y aurait plutôt lieu de chercher à la provoquer par une incision profonde des téguments, parallèle à la conque auditive, qui pourrait exercer une influence salutaire sur la phlegmasie des cellules mastoïdiennes, sur les symptômes locaux et généraux. Wilde, de Dublin, recommande ce traitement énergiqne chaque fois que dans le cours d'une otite surviennent des douleurs marquées dans la région mastoïdienne, qui indiquent l'extension de l'inflammation au tissu osseux.

Dans toutes les otites il convient d'examiner la région mastoïdienne, en y exerçant une forte pression, de tenir note des caractères extérieurs qu'elle présente, et des douleurs dont elle pourrait être le siége.

Il existe au-devant de l'apophyse mastoïde, derrière et au-dessous de l'oreille, immédiatement au-dessus de l'insertion du sterno-oleïdo-mastoïdien , plusieurs ganglions lymphatiques (glandes sous-auriculaires d'Arnold) qui se tuméfient, deviennent douloureuses et s'abcèdent même dans les phlegmasies de l'oreille, mais qui peuvent aussi devenir malades séparément.

La portion mastoïdienne du temporal est parcourue par un grand nombre de canaux vasculaires, qui appartiennent en partie aux branches perforantes de l'artère ménin-

gée moyenne, en partie aux vaisseaux émissaires de Santorini ; ils présentent une certaine importance pour les déplétions sanguines locales, parce qu'ils font communiquer directement les artères et les veines superficielles du crâne avec la dure-mère et ses sinus.

Les cellules les plus rapprochées de la caisse du tympan sont plus grandes et persistent plus longtemps, de même qu'elles se développent les premières chez les enfants.

Malgaigne, dans son manuel de médecine opératoire, pense qu'il y a indication de trépaner l'apophyse mastoïde quand il y a perte de l'ouïe par suite de l'oblitération du conduit auditif externe, mais il ajoute qu'il serait sans doute fort difficile de maintenir l'ouverture artificielle.

Riolan jeune, proposa, le premier, de perforer l'apophyse mastoïde au moyen d'une pointe mince, pour remédier à la surdité et aux bourdonnements d'oreille résultants de l'oblitération de la trompe d'Eustache (1649). Morgagni combattit cette opinion, principalement parce qu'il croyait que les cellules mastoïdiennes ne communiquent pas avec la caisse du tympan, ce qui était une erreur. Il paraît que Valsalva, le premier, fit des injections dans l'oreille moyenne à travers une ouverture fistuleuse de la région mastoïdienne, et qu'il guérit ainsi son malade d'une otite purulente qui durait depuis longtemps. Jasser, chirurgien militaire, perfora accidentellement avec la sonde une apophyse mastoïde cariée, après avoir incisé les téguments, il employa ensuite des injections et il parvint à délivrer le soldat qu'il avait en traitement, de souffrances horribles et d'une otorrhée invétérée, compliquée depuis plusieurs semaines d'un état fébrile général. Il répéta l'opération dans d'autres circonstances, en se servant d'un trocart, et il décrivit son procédé qui fut désigné depuis sous le nom d'opération de Jasser. Elle fut pratiquée à différentes reprises par d'autres chirurgiens, mais seulement dans des cas de surdité chronique sans otorrhée. Plusieurs malades recouvrèrent l'ouïe, aucun ne ressentit des suites fâcheuses de l'opération, si bien que la perforation de l'apophyse mastoïde était regardée comme une opération utile dans bien des cas et sans dangers, mais Berger, médecin du roi de Danemark, s'étant fait opérer pour se débarrasser d'une surdité, compliquée de

bourdonnement d'oreille, succomba à une méningite peu de temps après, ce qui discrédita l'opération de Jasser.

Grand nombre de renseignements intéressants sur ce sujet se trouvent dans le 4e cahier de Linke : *Sammlung auserlesener Beobachtungen und Abhandlungen aus dem Gebiete der Ohrenheilkunde*. Leipzig, 1840.

§ 34.

LA TROMPE D'EUSTACHE.

D'après la plupart des auteurs, elle est le dernier vestige de la fente branchiale supérieure du fœtus ; c'est elle qui fait communiquer la caisse du tympan avec le pharynx. Sa composition rappelle celle du conduit auditif externe, elle se divise aussi en une portion osseuse et une portion cartilagineuse ; mais tandis que la portion cartilagineuse du conduit auditif ne constitue que le tiers de la longueur totale de ce canal, elle forme les deux tiers de la trompe d'Eustache ; elle est donc beaucoup plus développée que la portion osseuse. La trompe d'Eustache a une longueur moyenne d'un pouce et demi, ou plus exactement, de 35 millimètres, dont 11 appartiennent à sa portion osseuse et 24 à sa portion cartilagineuse. La partie inférieure de la trompe fait saillie à la région latérale du pharynx, le tissu cartilagineux se confond plus haut avec le fibro-cartilage de la base du crâne.

Sa forme est celle d'un double cône aplati, dont les deux portions se touchent par le sommet. L'endroit le plus rétréci est celui où la portion cartilagineuse s'unit à la portion osseuse ; à partir de ce point la trompe s'élargit dans les deux sens, de sorte qu'elle atteint sa plus

grande largeur à ses deux embouchures, pharyngienne et tympanique. Par suite de son aplatissement latéral, son diamètre vertical est plus grand que son diamètre transverse, sa lumière n'est pas arrondie, mais triangulaire ou ovale-allongée. A l'endroit le plus large, à son embouchure pharyngienne, elle a 9 millimètres de haut et 5 millimètres de large, à son embouchure tympanique, 5 millimètres de haut et 3 millimètres de large. Le point le plus étroit, à son tiers interne, à l'origine de sa portion osseuse, a 2 millimètres de haut et 1 millimètre à peine de large (1/3 à 1/4 de ligne de large et 1 1/2 ligne de haut d'après Huschke), calibre très-étroit, qu'il faut se rappeler pour le choix des sondes et des cordes à boyau à introduire dans la trompe.

Bien que les diverses portions de la trompe ne constituent pas un canal droit, mais qu'elles décrivent une courbe en forme de S, la plus grande courbure correspond à l'endroit où la portion osseuse s'unit à la portion cartilagineuse; c'est à tort que l'on contesterait la possibilité d'introduire des instruments par cette voie dans la caisse du tympan. En employant des cordes à boyau et des sondes en baleine, sur lesquelles il faut marquer préalablement la longueur du cathéter et celle de la trompe, j'ai pu me convaincre à plusieurs reprises qu'elles pénètrent jusqu'à la caisse, ainsi que le démontre d'une part la sensation éprouvée par les malades, qui distinguent fort bien l'impression produite par la sonde *dans le gosier ou dans l'oreille,* et d'autre part, la position de la sonde dont on reconnaît très-souvent le bout derrière la membrane du tympan. Des expériences sur le

cadavre ont prouvé qu'une sonde flexible, poussée à travers la trompe, pénètre dans la caisse du tympan en passant sous le tendon du muscle tenseur du tympan, qu'elle chemine le long de la paroi interne de la membrane tympanique, croise le manche du marteau et la longue branche de l'étrier, et qu'elle pénètre dans les cellules mastoïdiennes près de l'articulation de l'enclume avec l'étrier. En la relevant davantage et à l'aide de quelques mouvements je suis parvenu à toucher l'articulation en question et même à passer en-dessous ; aussitôt après, la sonde vient donner contre la paroi postérieure de la caisse et se trouve arrêtée dans sa marche. On voit alors au fond du conduit auditif la sonde qui transparaît derrière la membrane du tympan, à peu près vers le milieu du bord antérieur de celle-ci ou un peu plus haut, se dirigeant de bas en haut vers le milieu du manche du marteau. Ceci prouve encore une fois ce que nous avions déjà vu antérieurement, que l'embouchure tympanique de la trompe est située beaucoup au-dessus du plancher de la caisse du tympan ; il en est de même pour l'ouverture des cellules mastoïdiennes, de sorte que le pus peut facilement s'accumuler et se décomposer au fond de la caisse. Il résulte, en outre, de l'examen des parties qu'on ne saurait injecter un liquide quelconque dans la caisse à travers la trompe d'Eustache, qu'en employant une certaine force, puisque ce canal a une direction oblique de bas en haut, que le liquide injecté se répand en grande partie dans les cellules mastoïdiennes et qu'une autre partie arrêtée à l'endroit le plus rétréci de la trompe, n'arrive pas jusque-là, mais reflue dans le

pharynx, puisque le cathéter ne remplit pas complétement l'embouchure externe de la trompe. J'en conclus que les injections de substances médicamenteuses dans la caisse du tympan, telles qu'on les pratique ordinairement, sont peu efficaces. Il est difficile de préciser la quantité de liquide qui pénètre dans la caisse, combien il en reflue dans le pharynx ou se répand dans les cellules mastoïdiennes. Il est impossible de répartir également l'injection sur les différentes parois de la caisse, de sorte que l'une n'en reçoit peut-être rien, une autre trop, et qu'une grande partie du liquide injecté stagne finalement au-dessus du plancher et des autres dépressions de la cavité de l'oreille moyenne, au-dessus de la fenêtre ronde, par exemple. Des liquides irritants, une solution de potasse caustique, dont on a souvent conseillé l'emploi, peuvent exercer une action corrosive nuisible en séjournant en ces endroits. Ceci s'applique aux injections légères, telles que les emploient la plupart des otologues. Si l'on fait des injections abondantes, destinées à nettoyer la caisse du tympan, il peut en résulter des lésions, même en n'employant que de l'eau, tant les organes sont délicats; les faits intéressants de rhinoscopie, publiés tout récemment par Dauscher, dans la *Gazette médicale de Vienne* (1860, n° 38), prouvent quels effets violents peuvent déterminer des injections de ce genre. Une malade souffrit de vertiges continuels pendant deux heures, à la suite d'une injection d'eau tiède dans la caisse du tympan; dans un autre cas, la surdité se compliqua de douleurs d'oreilles périodiques.

Il est probable que le chirurgien de Vienne aurait

obtenu les mêmes résultats plus sûrement et sans provoquer d'accidents, en insufflant avec force de l'air par le cathéter et en combattant la blennorrhée de la muqueuse de l'oreille par des médicaments appropriés, appliqués sous forme de douches de vapeur, après avoir préalablement désobstrué l'entrée de la caisse du tympan et rempli d'air cette cavité.

Lorsqu'on cherche à agir sur la cavité tympanique et sur la trompe, il est nécessaire, d'après moi, d'employer les substances médicamenteuses à l'état aériforme, sous forme de gaz ou de vapeurs. Il est vrai que c'est diminuer le nombre des médicaments susceptibles d'être employés, mais leur application devient plus sûre et il en reste assez pour les besoins thérapeutiques. Outre les gaz proprement dits, tels que l'acide carbonique conseillé en premier lieu, par Ruete, on peut employer toutes les substances susceptibles de se réduire en vapeur ou de se sublimer, depuis l'eau, que l'on peut employer à diverses températures, jusqu'aux résines, les éthers, l'iode, les sels ammoniacaux, entre autres le chlorhydrate d'ammoniaque, universellement employé en inhalations dans les affections catarrhales depuis que Giessler l'a préconisé (1) et qui est souvent très-utile dans le traitement du catarrhe de l'oreille. Il faut se rappeler, quand on fait usage de douches de vapeur introduites dans l'oreille à travers la sonde, que la trompe d'Eustache est très-étroite sur un point de son trajet, que son calibre a

(1) *Die therapeut. Anwendung der Dämpfe des Chlor-Ammoniums.* Bremerhaven, 1857.

subi, le plus souvent, une certaine diminution par suite du rapprochement des surfaces muqueuses; enfin, que les vapeurs pénètrent le tissu muqueux, le gonflent et contribuent elles-mêmes à rétrécir la trompe. Comme on ne saurait employer de liquides en ébullition et que, par conséquent, les vapeurs introduites dans l'oreille ne peuvent avoir qu'une faible tension, elles n'y pénètreront qu'à la condition d'être soumises à une certaine pression. Si nous voulons être certains que les médicaments que nous mettons en usage pénètrent dans la caisse du tympan et ne bornent pas leur action à la portion inférieure de la trompe, nous devons ajouter à l'appareil vaporisateur un appareil de compression, soit que nous employons à cet effet le soufflé pulmonaire, soit que nous nous aidions d'une pompe foulante, d'une poire en caoutchouc, etc. Lorsque le chirurgien laisse son malade tranquillement assis près de l'appareil de vaporisation, sans se préoccuper d'autre chose, le traitement n'aura qu'un effet presque nul sur la portion supérieure de la trompe et la caisse du tympan, puisque les vapeurs employées n'ont pas même la température de l'intérieur de l'oreille moyenne.

§ 35.

Il est à remarquer que chez l'enfant les deux portions de la trompe sont moins disproportionnées, parce que la portion osseuse est presqu'aussi longue que chez l'adulte. La trompe prise dans son ensemble est beaucoup plus courte que chez l'adulte, il semblerait donc

que chez les enfants du pus accumulé dans la caisse du tympan, pourrait s'écouler par la trompe, mais il faut remarquer que sa direction est presque horizontale chez les enfants, tandis qu'elle est fortement oblique de haut en bas chez les adultes. La muqueuse présente souvent des plis disposés assez régulièrement; la portion cartilagineuse n'a pas encore sa forme définitive; l'embouchure pharyngienne est moins saillante, ses lèvres sont ordinairement rapprochées, au point qu'il est souvent difficile de la trouver sur le cadavre entre les replis de la muqueuse boursouflée. En sondant la trompe chez les les enfants, on ne sent pas aussi bien la lèvre postérieure du pavillon cartilagineux de la trompe que chez l'adulte, où elle forme un bourrelet saillant.

La muqueuse de la trompe se continue avec celle du pharynx, elle n'en diffère aucunement à l'embouchure inférieure du canal : elle est très-épaisse, couverte de plis et elle renferme un grand nombre de glandes mucipares, dont on distingue en partie les orifices à l'œil nu. A mesure qu'on avance elle devient plus délicate et plus mince, pour s'épaissir de nouveau près de l'orifice tympanique de la trompe, où elle redevient aussi plus vasculaire. Il est donc inexact de dire que la muqueuse de la trompe ressemble à une séreuse dès qu'elle a dépassé le pavillon pharyngien, il faut que les caractères qu'elle présente près de la caisse du tympan aient échappé à l'attention des observateurs. Il existe à cette région des glandes mucipares acineuses bien développées, tandis que j'ai vainement cherché quelque chose de semblable à la région moyenne de la trompe. Il paraît assez

rationnel d'admettre que, dans le catarrhe de l'oreille, la muqueuse, en se gonflant, puisse interrompre toute communication entre la caisse du tympan et la trompe, et qu'elle devienne le point de départ d'excroissances polypeuses, près de l'orifice interne de la trompe. J'ai donné la description d'un polype qui s'était développé à cet endroit et qui avait envahi le conduit auditif externe en perforant la membrane du tympan, dans mon mémoire déjà cité, IX.

Le mucus sécrété par la trompe n'existe pas seulement près de ses deux orifices; on voit souvent sur le cadavre toute la muqueuse recouverte d'une abondante sécrétion, renfermant ordinairement des cellules d'épithéléon vibratile, dont les cils gardent leur activité un temps assez long après la mort. On peut percevoir aussi, chez beaucoup de malades, une crépitation humide, quand on insuffle de l'air à travers la sonde ; avec l'habitude de l'auscultation de l'oreille on arrive à distinguer très-bien les bruits qui se produisent à l'orifice pharyngien de ceux qui se produisent à l'intérieur de la trompe. Le catarrhe de la trompe d'Eustache est une affection très-fréquente, mais je ne l'ai jamais rencontré sans qu'il n'y eût en même temps un catarrhe de la caisse du tympan, et les altérations pathologiques que détermine celui-ci occasionnent bien plus souvent la surdité que ne le font les altérations de la trompe. L'occlusion momentanée de la trompe, provenant d'une affection aiguë, est très-commune, elle survient presque toujours dans le coryza et la pharyngite catarrhale, mais il est très-rare que cette occlusion devienne permanente par suite du développement

de productions pathologiques. Chose remarquable, j'ai souvent observé dans mes dissections que le catarrhe chronique de la caisse coexistait avec la dilatation de la trompe et l'élargissement de son pavillon. Depuis que, grâce aux travaux de Czermak, auquel nous devons la découverte de la rhinoscopie et les premières applications pratiques de la laryngoscopie, et à ceux de Voltolini, de Semeleder, etc., il est devenu possible d'examiner directement le pavillon de la trompe et les parties voisines, nous pouvons bien mieux étudier cette région sous le rapport de la physiologie et de sa pathologie, ce qui ne saurait manquer d'exercer une heureuse influence sur les progrès de l'otologie.

La valvule, formée par un repli de la muqueuse de la trompe, décrite comme constante par quelques anatomistes anciens, n'existe pas, d'après mes observations ; il se pourrait cependant, lorsque la muqueuse est altérée et gonflée, qu'il se forme un repli accidentel à l'intérieur du canal, qui tantôt permet à l'air de s'introduire dans la caisse et tantôt ferme la trompe, comme le ferait une soupape. J'ai rencontré plusieurs malades atteints de catarrhe subaigu ou chronique de l'oreille moyenne, chez lesquels la finesse de l'ouïe présentait des alternatives très-marquées, ordinairement brusques, qui coexistaient avec une sensation particulière dans l'oreille, certains mouvements déterminés du cou, et très-souvent avec un mouvement de la tête, toujours le même. Ces phénomènes auraient bien pu dépendre de l'existence d'une valvule accidentelle de la trompe.

En règle générale, nous devons nous représenter les

parois de la portion cartilagineuse de la trompe, comme se touchant l'une l'autre, et fermant à peu près le canal, ainsi qu'on l'observe pour d'autres canaux à parois mobiles, pour l'urèthre, par exemple. Il ne s'agit pas d'une occlusion complète, mais d'une simple juxtaposition, et ce qui le prouve, c'est qu'il suffit d'un léger effort, d'une éructation, pour écarter les parois de la trompe et pour que l'air, introduit dans l'oreille moyenne, vienne frapper la membrane du tympan. La trompe s'ouvre ou, plutôt, elle s'élargit à chaque mouvement de déglutition, ce qu'il est très-facile de constater chaque fois qu'on a recours aux douches d'air. Lorsque nous introduisons une sonde dans la trompe et que nous dirigeons un courant d'air vers la caisse du tympan, en auscultant l'oreille immédiatement ou à l'aide d'un tube flexible, nous constatons que l'air pénètre beaucoup mieux dans la caisse quand le malade fait un mouvement de déglutition, et lui-même s'aperçoit que la membrane du tympan est plus fortement ébranlée alors. Il n'est pas rare que, chez des malades chez lesquelles la muqueuse de la trompe est engorgée, la douche d'air ne pénètre que pendant les mouvements de déglutition, tandis qu'autrement elle est impuissante à vaincre les obstacles qui existent dans la trompe. Aussi je recommande toujours à mes malades d'exécuter autant que possible des mouvements de déglutition pendant l'application des douches d'air ou des substances médicamenteuses vaporisées, pour faciliter l'action de ces moyens thérapeutiques; mais les muscles de l'isthme du gosier ne tardent pas à refuser leur office quand il n'y a rien à avaler. Leur action n'est nullement entravée si la

sonde est bien placée, mais quand il en est autrement, leurs contractions éveillent une sensation douloureuse. Dans le premier cas la sonde fait ordinairement un mouvement appréciable au dehors. Il est très-facile de démontrer l'influence de l'acte de la déglutition sur l'oreille en l'exécutant, la bouche et le nez étant maintenus fermés ; on ressent alors une pression désagréable dans l'oreille, et en examinant l'oreille du sujet on remarque un léger mouvement de la membrane du tympan. Ces phénomènes dépendent des muscles péristaphylins interne et externe, qui naissent en partie de la paroi de la trompe.

La portion inférieure de la trompe n'est pas tout à fait cartilagineuse, mais, de même que le conduit auditif externe, elle est simplement fermée d'un côté par une membrane fibreuse qui facilite l'extension , la dilatation et le rétrécissement de ce canal. Les deux lames cartilagineuses de la trompe se réunissent à angle aigu en dedans et en haut, mais elles s'écartent en bas et en dehors, et l'espace intermédiaire est rempli par une membrane fibreuse qui constitue le tiers du canal à sa partie inférieure et qui se rétrécit peu à peu, à mesure qu'elle se rapproche de sa portion osseuse. De la membrane fibreuse de la trompe d'Eustache naissent des fibres du muscle péristaphylin interne et du pharyngo-staphylin ; chaque contraction de ces muscles , chaque mouvement de l'isthme du gosier, l'action d'éternuer, de bâiller, les mouvements de déglutition, agissent sur la paroi de la trompe et modifient un diamètre de celle-ci. De là résultent les bruits que l'on entend alors dans l'arrière-bouche,

surtout quand la muqueuse est le siége d'une légère affection catarrhale ou d'une hypersécrétion.

Malgré les travaux importants, publiés sur les muscles de la trompe d'Eustache (consultez entre autres : Tourtual, *Neue Untersuchungen über den Bau des menschlichen Schlund und Kehlkopfes*, Leipzig, 1845, et Merkel, *Anatomie und Physiologie des menschlichen Stimm und Sprachorganes*, Leipzig, 1859), ils n'ont été considérés, jusqu'à présent, par les anatomistes et les physiologistes, que comme faisant partie du groupe des muscles du voile du palais ; il faudrait, au point de vue de l'otologie, des recherches nouvelles et plus précises. Tourtual pense que le péristaphylin externe et le pharyngo-staphylin élargissent la trompe, et que le péristaphylin interne et deux autres muscles qu'il a décrits sous les noms de salpingo-staphylin et d'angulaire de la trompe, la rétrécissent. Les fibres musculaires ne naissent pas seulement de la paroi cartilagineuse de la trompe, en s'étendant jusque tout près de la caisse du tympan, mais il me paraît que les fibres du péristaphylin interne qui naissent du cartilage de la trompe à sa région interne, sont souvent en rapport avec le tenseur du tympan.

Les vaisseaux et les nerfs de la trompe d'Eustache proviennent en partie de la caisse du tympan, en partie du pharynx, ce qui prouve une fois de plus qu'elle appartient à la fois à ces deux régions et qu'elle forme la transition de l'une à l'autre. En bas elle reçoit des branches de l'artère pharyngienne ascendante et des rameaux de la seconde branche du trijumeau (rameaux pharyngiens du nerf vidien, d'après Valentin) ; en haut elle reçoit des branches de l'artère méningée moyenne et du rameau tympanique du glosso-pharyngien. Les artères et les veines forment dans la muqueuse des plexus à mailles fines et serrées (Arnold).

III

OREILLE INTERNE.

§ 36.

L'oreille interne a reçu aussi le nom de labyrinthe, à cause de sa structure compliquée, bien qu'il soit facile de s'y retrouver une fois qu'on y a pénétré, ainsi que le fait judicieusement observer Hyrtl. La chose n'est pas aussi compliquée qu'elle le paraît ou qu'on la représente dans les livres ; mais il ne faut pas se contenter d'en lire la description, il faut examiner les organes soi-même et les étudier en détail, ainsi qu'il convient de le faire toujours en anatomie. Des os temporaux d'enfants, de nouveau-nés ou de fœtus, si c'est possible, conviennent le mieux pour ces recherches ; il est alors facile de faire une bonne préparation du labyrinthe osseux, à l'aide d'un simple canif, car les canaux semi-circulaires et les cavités de l'oreille interne sont formés d'un tissu osseux blanc et très-dur, enveloppé, de toutes parts, d'un tissu poreux et de couleur différente, ce qui permet de les isoler facilement. Lorsqu'on est parvenu à se rendre compte de la position des canaux semi-circulaires et des endroits du vestibule dont ils émergent, que l'on connait les rapports du limaçon et du vestibule entre eux et avec le trou auditif interne, on sait tout ce qu'il est essentiel de savoir. puisque le labyrinthe membraneux est la reproduction

du labyrinthe osseux. Le nerf acoustique se divise, au fond du conduit auditif interne, en deux branches, la branche cochléenne ou du limaçon et la branche vestibulaire; chacune d'elles se rend à sa destination en traversant de fines lamelles osseuses, percées de nombreuses ouvertures (*Maculæ cribrosæ vestibuli et tractus spiralis foraminulentus cochleæ*). Le vestibule se compose de deux sacs, l'un arrondi, l'autre allongé, qui sont situés, le premier dans la fosse circulaire, le second dans la fosse elliptique du labyrinthe osseux; du sac allongé naissent les canaux semi-circulaires membraneux. Il n'y a que les ampoules de ceux-ci qui contiennent des fibres terminales du nerf acoustique; celui-ci se distribue, en outre, aux parois des deux sacs du vestibule membraneux et à la lame spirale molle du limaçon. Ce n'est qu'à partir du limaçon que le labyrinthe mérite vraiment son nom; la disposition des parties devient tellement compliquée, il est si difficile de s'en faire une idée juste, qu'on ne peut pas considérer comme parfaitement connue la structure intime de la lame spirale molle du limaçon, bien que, depuis les beaux travaux de Corti, plusieurs observateurs, des plus habiles, se sont occupés de cette question. Ces parties, si compliquées du labyrinthe membraneux, ne peuvent être bien étudiées que sur des animaux récemment tués; les cadavres humains, tels qu'on les a ordinairement à sa disposition, ne peuvent fournir que des renseignements incomplets sur ce point. Les fibres nerveuses terminales du vestibule et des ampoules s'altèrent promptement quand on ne se hâte pas de plonger les préparations dans un liquide qui les

durcit et les conserve. Cette circonstance et, de plus, la dureté du tissu osseux qui enveloppe l'oreille interne chez l'adulte, rendent fort difficile l'examen anatomo-pathologique du labyrinthe membraneux. Les recherches de ce genre resteront souvent sans résultat parce que, dans la plupart des amphithéâtres d'anatomie, les cadavres servent ordinairement à plusieurs démonstrations, avant que l'on puisse en détacher certaines parties, tel que le rocher, pour les étudier à l'aise.

De là résulte que l'oreille interne a été bien moins étudiée sous le rapport de l'anatomie pathologique que les autres régions de l'oreille. Toynbee, qui a certainement fait le plus grand nombre de recherches nécroscopiques, ne rapporte que très-peu de cas d'altérations du labyrinthe membraneux, et il est même douteux si, dans ces cas, le siége primitif de l'affection n'avait pas été la caisse du tympan, et si les altérations de l'oreille interne, l'atrophie du labyrinthe, ne dépendaient pas d'une surdité existant depuis de longues années. Moi-même, dans mon mémoire sur l'anatomie pathologique de seize cas de surdité, je ne me suis occupé qu'exceptionnellement de l'état du labyrinthe membraneux, parce que les altérations des autres parties de l'oreille expliquaient suffisamment les lésions fonctionnelles, et parce que je n'ai pas l'habitude de chercher au loin ce que je puis trouver plus près. Enfin, Voltolini, qui m'a reproché sévèrement cette négligence, que je confesse sans remords, et qui paraît avoir examiné le labyrinthe avec plus de soin, ne nous apprend rien concernant les affections primitives du labyrinthe, il ne parle que d'affections secondaires dépendant

de l'inflammation et de la carie des os voisins. (*Virchow's Archiv.*, t. XVIII, p. 35).

En anatomie pathologique, nous ne connaissons rien ou presque rien qui puisse nous éclairer relativement à la fréquence ou à la rareté des affections primitives du labyrinthe, et je partage entièrement sur ce point l'opinion de Rau, qui s'exprime ainsi dans son excellent manuel d'otologie, page 266 : « Nous ne possédons aucun » fait qui prouve sans réplique que le labyrinthe puisse » devenir isolément le siége d'une phlegmasie primi- » tive. » L'enseignement clinique est également muet sur ce point, car nous ne possédons pas de données diagnostiques sur les affections du labyrinthe ; nous devons nous borner le plus souvent à établir un diagnostic probable en procédant par exclusion et en nous basant sur des données générales. Au surplus, l'analyse clinique, quand il s'agit d'organes qui échappent à notre examen immédiat, ne peut acquérir de certitude que lorsqu'elle a subi l'épreuve de l'investigation nécroscopique.

Erhard fait mention, dans son traité d'otiatrique rationnelle, basé sur l'observation (Erlangen, 1859) de toute une série d'affections de l'oreille interne : L'apoplexie et ses suites, l'hyperémie, l'hypertrophie et l'atrophie de la tunique nerveuse, les altérations du liquide du labyrinthe, les névroses et les affections rhumatismales du nerf acoustique, les troubles de la circulation et de l'innervation de la tunique rétinée, etc., etc., et il décrit minutieusement, avec une assurance étonnante, les symptômes qui les caractérisent. Erhard ne connait pas mieux les maladies de l'oreille interne que d'autres ; il s'est laissé entraîner par son imagination, et ses spéculations ne sont nullement propres à faire progresser une branche de l'art de guérir, qui réclame plus que toute autre des recherches sérieuses.

Puisque ni l'anatomie pathologique, ni l'observation

clinique, ne peuvent nous apprendre si c'est à tort ou à raison que l'on a posé si souvent le diagnostic de *surdité nerveuse,* il faut recourir aux analogies que présentent des organes du même genre, l'organe visuel par exemple, en jetant en même temps un coup d'œil sur le développement et sur la nutrition de l'oreille interne. Elle se sépare complétement sous ces deux rapports des autres parties de l'organe auditif. L'artère auditive interne ne vient pas du dehors, comme celle de l'oreille externe et moyenne, qui naissent de la carotide, elle provient de l'intérieur du crâne et elle appartient au système de la sous-clavière. Elle naît directement de l'artère basilaire ou de la cérébelleuse antérieure. Il paraît qu'il n'existe pas d'anastomoses constantes entre les vaisseaux de l'oreille moyenne et ceux de l'oreille interne, de sorte que les troubles secondaires de la nutrition du labyrinthe dépendent d'altérations du cerveau et d'affections de l'intérieur de la boîte crânienne, mais ne sauraient provenir d'une maladie de l'oreille moyenne ou externe. L'embryologie démontre à son tour l'individualité du labyrinthe. Tandis que la caisse du tympan et la trompe d'Eustache se développent aux dépens de l'appareil branchial du fœtus, ou d'un diverticule de la muqueuse du pharynx, d'après Arnold et Baer, l'oreille interne naît de la cellule acoustique ou labyrinthique primitive, qui est formée elle-même par un repli en dedans de la membrane commune d'enveloppe du fœtus. Le labyrinthe se développe longtemps avant le rocher, et son ossification, d'après la plupart des observateurs, est indépendante de celle des parties externes de celui-ci. Plus tard, la partie

du rocher, qui renferme le labyrinthe, semble avoir une nutrition propre, et j'ai décrit ailleurs plusieurs cas de nécrose nettement limitée de cette région. Si nous passons à l'examen des analogies que présente l'œil, nous constatons que les affections de la rétine et du nerf optique sont beaucoup plus rares que celles des membranes externes et des milieux transparents, bien que l'appareil nerveux se trouve dans des conditions qui rendent le développement des maladies plus facile que pour l'appareil nerveux de l'oreille. La rétine et la papille optique sont renfermées dans une sphère élastique, qui est aussi bien exposée aux violences extérieures qu'à des modifications de la pression intra-oculaire. La rétine est en outre en rapport, non-seulement avec le cerveau, mais avec la choroïde et le corps vitré; l'appareil nerveux de l'oreille, au contraire, n'est en rapport qu'avec l'encéphale, et sa situation au milieu d'une couche épaisse de tissu osseux très dur, loin de la surface du corps, le protége contre les violences extérieures, sauf les blessures graves et les ébranlements violents.

D'après ce qui précède, il est très-probable que les affections primitives du labyrinthe, la surdité nerveuse idiopathique, sont bien plus rares que les affections de l'oreille externe et moyenne, que les affections secondaires se rattachant à des maladies ou à des altérations du cerveau ou des parties qui appartiennent à la fois à la caisse du tympan et à l'oreille interne, la fenêtre ronde et la fenêtre ovale, qui reçoivent toutes deux du labyrinthe une couche de périoste, et qui peuvent devenir assez souvent le siége d'altérations pathologiques, ainsi que

nous l'avons vu plus haut. La suppuration, la carie peuvent aussi s'étendre des parties superficielles aux parties profondes de l'oreille, comme nous l'avons déjà fait observer. On ne peut donc diagnostiquer une surdité nerveuse que lorsque les parties de l'organe auditif, accessibles à nos sens, ne présentent aucune altération qui explique la lésion fonctionnelle. Ceci présuppose la connaissance exacte de l'état normal, de ces parties, et le pouvoir de distinguer des altérations légères, de la membrane du tympan, par exemple; nous avons exposé plus haut combien les otologues les plus habiles laissaient à désirer sous ces deux rapports, et que même des altérations très-prononcées de la membrane du tympan passaient le plus souvent inaperçues. On connaît, d'après cela, notre opinion sur la fréquence de la surdité nerveuse, telle qu'on la diagnostique tous les jours. Il en est de même dans toutes les branches de l'art de guérir : moins on connaissait l'anatomie et la pathologie, plus il y avait de maladies *nerveuses;* à mesure que nos connaissances dans ces branches se perfectionnent, le nombre des altérations matérielles auxquelles se rapportent les phénomènes pathologiques, devient de plus en plus considérable et le diagnostic d'*affection nerveuse* devient de plus en plus rare, en définitive il ne remplit le plus souvent que le rôle de cheville. Je dois encore faire observer que le degré de la surdité ne peut pas servir à localiser l'affection dans le labyrinthe avec une certitude absolue. Des affections de l'oreille moyenne déterminent quelquefois une surdité très-prononcée, ainsi que l'expérience nous l'apprend. Je me rappelle un conducteur de

locomotive, qui était devenu tellement sourd, depuis quelques semaines, qu'il ne s'apercevait du mouvement de sa machine que par la vue et le toucher, et nullement par l'ouïe, et dont on avait beaucoup de peine à se faire comprendre, même quand il se servait d'un cornet acoustique. L'examen de la membrane tympanique me fit reconnaître des altérations très-prononcées de la caisse, et, dès la première douche d'air à travers la trompe d'Eustache, le malade put suivre une conversation sans cornet acoustique.

Je ne connais que deux auteurs qui aient prétendu qu'il existe une connexion immédiate entre les vaisseaux de l'oreille moyenne et du labyrinthe. Arnold a représenté dans ses *Icones organorum sensuum*, Fasc. II, Tab. VI, Fig. 15, un vaisseau qui se rend directement de la caisse du tympan au labyrinthe. L'artère qui accompagne le nerf de Jacobson dans son trajet à la surface du promontoire, fournirait une branche assez considérable, qui pénétrerait dans le vestibule par la fenêtre ovale. Il devrait traverser par conséquent le ligament annulaire mince qui environne la base de l'étrier. Quelque étrange que cela paraisse, on ne saurait révoquer en doute l'exactitude de la représentation graphique et de l'observation elle-même, mais on peut se demander s'il ne s'agit pas d'un fait exceptionnel, d'une véritable anomalie. Aucun anatomiste n'a signalé l'existence d'un semblable vaisseau, il m'a été impossible de l'apercevoir sur les préparations de la caisse du tympan, injectées au carmin, que je possède; ce qui m'étonne le plus, c'est qu'Arnold lui-même, dans son manuel d'anatomie, où le système vasculaire du promontoire est décrit minutieusement, ne fait pas mention de la branche artérielle de la fenêtre ovale; bien que d'après la figure qu'il en a donnée, elle ne soit pas insignifiante. Si la figure avait été publiée sous l'autorité d'un nom moins imposant que celui d'Arnold, on pourrait croire qu'il y a erreur et qu'il s'agit de l'artère qui passe entre les deux branches de l'étrier, que Hyrtl a signalée comme très-intéressante au point de vue de l'anatomie comparée. (1) Cette dernière artère, injectée

(1) *Vergleichend-anatomische Untersuchungen über das innere Gehörorgan des Menschen und der Säugethiere*. Prag. 1845, p. 10.

incomplétement, pourrait faire croire à l'existence d'une branche perforante de la fenêtre ovale. Je trouve dans les recherches micrographiques de Gerlach une autre observation du même genre. En parlant de la structure de la membrane du tympan, page 63, il s'exprime ainsi : « J'ai » réussi à injecter le réseau vasculaire de la muqueuse qui tapisse la » surface interne de la membrane tympanique, en injectant le cerveau à » travers les deux artères carotides internes, après avoir lié les artères » vertébrales. L'injection du réseau de la membrane tympanique résul- » tait des anastomoses qui existent entre l'artère auditive interne et les » artères de la caisse du tympan. » Gerlach admet donc des anastomoses entre les artères du labyrinthe et de la caisse du tympan; on peut se demander si elles sont directes ou indirectes. Les anastomoses indirectes, qui n'ont aucune importance pratique, existent partout et pour des organes très-différents. Reste à savoir, ensuite, si Gerlach a injecté la carotide interne à sa sortie du rocher ou, ce qui est plus probable, avant son entrée dans cet os. Dans ce dernier cas, on réussit presque toujours à injecter les vaisseaux de la caisse du tympan et de la périphérie de la face interne de la membrane du tympan ; je possède un grand nombre de préparations de ce genre, que je dois à la générosité de M. le professeur H. Müller; il a fait de nombreuses injections de la carotide interne avec la solution de gélatine au carmin de Gerlach, pour étudier le système vasculaire de l'œil. Les artères qui jouent alors le rôle le plus important, sont les petites artères carotido-tympaniques, qui naissent constamment, mais en nombre variable, de la carotide interne dans son trajet derrière la trompe d'Eustache, et qui se distribuent à la caisse du tympan. Comme le cerveau est toujours enlevé sur les crânes d'adultes qu'emploie le professeur Müller, la carotide interne est liée chaque fois à l'intérieur du crâne, au-dessus de l'origine de l'artère ophthalmique, il ne saurait donc être question de l'intervention de l'artère auditive interne pour que l'injection arrive jusqu'à la caisse du tympan. Il se pourrait que les anastomoses des branches terminales de l'artère ophthalmique avec le réseau de la carotide externe par l'intermédiaire de l'artère angulaire et dorsale du nez, amenassent le liquide injecté à la caisse du tympan par l'artère stylo-mastoïdienne, la pharyngienne ascendante et l'artère méningée moyenne, mais il existerait alors à la face des traces manifestes de l'injection, ce qui n'est pas toujours le cas. On remarque plus souvent que l'injection passe de la carotide

interne à la méningée moyenne, ce qui s'explique par les anastomoses de celle-ci avec la méningée postérieure par l'intermédiaire de la branche ethmoïdale de l'artère ophthalmique. On arriverait, par cette dernière voie, à la caisse du tympan, en injectant la carotide interne à sa sortie du rocher, après qu'elle a donné les rameaux carotido-tympaniques, — ce qui est à peu près impossible, pratiquement parlant. L'injection de la cavité du tympan par la carotide interne ne prouve pas, d'après moi, qu'elle dépende de l'artère auditive interne. Le seul moyen pour savoir exactement s'il existe des communications entre les vaisseaux de l'oreille moyenne et de l'oreille interne, serait d'injecter isolément l'artère auditive interne, ce qui serait très-difficile. S'il en existe, elles se trouveraient plutôt dans le canal de Fallope, qui sert jusqu'à un certain point d'intermédiaire entre ces deux régions de l'organe auditif. — Pour éviter la confusion, je n'ai pas dit, en parlant de la division du nerf acoustique en plusieurs branches, que le nerf cochléen fournit un rameau ou sac rond du vestibule et que le nerf vestibulaire fournit à l'utricule et aux ampoules.

§ 37.

Le nerf acoustique pénètre dans le conduit auditif interne avec le facial ; ces deux nerfs ont, pendant quelque temps, un trajet commun, si bien que Sœmmering les avait considérés comme appartenant à une seule paire nerveuse. Le nerf acoustique se distingue par son épaisseur plus grande, il est situé plus en arrière et il est plus mou que le nerf facial (de là son nom ancien de portion molle, tandis que le nerf facial était désigné sous le nom de portion dure). Au fond du trou auditif interne il se divise en un grand nombre de filets minces, en forme de houppe, qui se distribuent au limaçon et au vestibule, c'est pour ce motif qu'il se déchire facilement quand on extrait l'encéphale de la cavité crânienne et qu'il adhère au cerveau, de sorte qu'on le cherche souvent en vain

à la pyramide du temporal. On a cité parmi les altérations organiques congénitales, causes de la surdi-mutité, l'absence du nerf acoustique ; il se peut que l'arrachement du nerf en ait souvent imposé pour son absence congénitale.

Nous avons déjà fait observer que le conduit auditif interne est tapissé à l'intérieur par un prolongement des méninges et que c'est souvent à cause de cette disposition qu'une inflammation de l'oreille moyenne en se propageant au labyrinthe ou à l'aqueduc de Fallope, fait naître une méningite purulente. Cette circonstance est encore très-importante pour l'appréciation exacte des écoulements séreux de l'oreille qui surviennent après un coup ou une chute sur la tête. Ce liquide, qui s'échappe souvent en grande quantité, a d'abord été considéré comme de la sérosité sanguine, provenant d'un extravasat situé près de la fracture ou d'un sinus veineux légèrement entamé. D'autres ont prétendu que c'était de l'eau du labyrinthe, jusqu'à ce que des recherches anatomiques plus exactes et l'analyse chimique du liquide eût démontré qu'il s'agissait du fluide cérébro-spiral. Ce dernier étant contenu dans l'espace sous-arachnoïdien, qui s'étend jusqu'à l'intérieur du conduit auditif interne, on comprend que s'il survient une fracture de la base du crâne, qui s'étende à travers le conduit auditif interne au labyrinthe et à la caisse du tympan, et que les méninges et la membrane du tympan soient déchirées, le liquide sous-arachnoïdien peut s'épancher par le conduit auditif externe. On peut toujours diagnostiquer une fracture de la base du crâne quand il s'écoule par l'oreille un liquide

aqueux abondant, d'une saveur salée, renfermant peu d'albumine et beaucoup de chlorure de sodium. Mais cet épanchement n'est pas toujours l'indice d'une terminaison fatale, car bon nombre de blessés, chez lesquels ce symptôme existait à un haut degré, ont guéri et ont même recouvré plus ou moins l'ouïe du côté lésé. Toutefois un écoulement séreux, à la suite d'une plaie du crâne, est bien plus grave qu'une hémorrhagie, même quand celle-ci durerait plusieurs jours, car le premier présuppose toujours une lésion des méninges, tandis que l'autre peut dépendre d'une plaie superficielle du crâne ou des parties molles de l'oreille.

La bibliographie concernant cette question intéressante et longtemps controversée, se trouve dans le *Manuel de chirurgie,* de Bruns (Ire partie, page 324) et dans la dissertation de Luschka sur les plexus choroïdes du cerveau (Berlin, 1855, page 78). Aux faits de guérison après un écoulement de sérosité par l'oreille, rapportés dans l'ouvrage cité en premier lieu, on peut en ajouter plusieurs autres : une observation empruntée à la clinique de Ried, à Jéna, rapportée dans la dissertation de Thomas, *De fracturis ossis temporum una cum otorrhoea sanguinea vel aquosa* (Jéna, 1855), une autre de Pitha (*Prager Vierteljahrschrift,* 1858, I.), une troisième recueillie à Guy's Hospital à Londres (*Med. Times und Gazette,* 1859, p. 631). Fedi a décrit un cas très-intéressant, où le liquide épanché en grande quantité renfermait plus d'albumine que de chlorure de sodium ; le malade guérit et l'autopsie, faite trois ans après, démontra l'absence de toute lésion de la base du crâne, l'existence d'une cicatrice linéaire de la membrane du tympan et d'une fracture non consolidée de l'étrier, qui faisait communiquer le labyrinthe avec la caisse du tympan (*Canstatt's Jahresbericht von* 1858. *Bardeleben's chirurg. Referat.* P. 65.) Fedi cite ce fait à l'appui de l'opinion de Robert et de Marjolin, que la sérosité épanchée est du liquide de Cotugno, de l'eau du labyrinthe. La disposition de la pression énorme, que supportent les vaisseaux, expliquerait l'abondance du liquide épanché.

Arthur Bötteher, qui s'est beaucoup occupé de l'anatomie du limaçon,

a signalé l'apparition fréquente de dépôts calcaires dans le périoste du conduit auditif interne, qui existent chez la plupart des adultes et qui sont plus abondants chez les personnes âgées. Cependant il est d'avis qu'ils ne pourraient exercer d'influence sur l'ouïe qu'en s'accumulant outre mesure et en envahissant le névrilème du nerf acoustique (*Virchow's Archiv.*, t. XII, p. 104).

Je dois encore faire observer que quelques praticiens désignent sous le nom de conduit auditif interne la trompe d'Eustache et non pas le pertuis de l'aqueduc du vestibule ; c'est une inexactitude qu'il faut relever, d'autant plus qu'elle se retrouve dans des livres qui sont entre les mains de tous, tels que la Balnéothérapie de Helfft.

APPENDICE.

§ 38.

Examen de l'oreille sur le cadavre.

J'ai déjà traité ce sujet dans les *Archives de Virchow* (t. XIII, 6e cahier) ; j'espère qu'on me permettra d'y revenir à cause de son importance pratique, d'autant plus que depuis la publication de mon travail, le total de mes dissections s'est élevé à une centaine environ, ce qui m'a mis à même de perfectionner ma méthode et de recueillir de nouvelles preuves à l'appui des avantages qu'elle présente. Je maintiens mes assertions sur ce point, malgré les opinions contraires consignées dans des travaux sur la même matière, postérieurs aux miens, et dont les auteurs, je pense, reconnaîtront eux-mêmes ce que leurs conseils ont de défectueux sous le rapport pratique quand ils auront fait un plus grand nombre de dissections.

Pour commencer, je dois m'élever contre le préjugé généralement répandu qu'il est impossible d'examiner convenablement l'oreille sans avoir les cadavres complé-

tement à sa disposition et sans qu'on leur fasse subir des mutilations très-apparentes. Il est vrai qu'on ne saurait procéder à un examen complet de ces parties sans les détacher du crâne, mais il est possible de le faire sans trop délabrer celui-ci. Examinons d'abord les différents procédés que nous avons à notre disposition dans ce but.

La méthode la plus simple, la plus rapide et la plus efficace consiste à pratiquer avec la scie (après avoir enlevé la voûte du crâne et le cerveau) deux sections verticales, dont l'une passe à une petite distance derrière les apophyses mastoïdes, et l'autre par les petites ailes du sphénoïde et le milieu de l'apophyse zygomatique, toutes deux se prolongeant à travers la base du crâne. On désarticule alors le maxillaire inférieur et l'on détache l'occipital de son articulation avec l'atlas, quelques coups de scalpel suffisent ensuite pour isoler toutes les parties qui nous intéressent, les pyramides avec les sinus transverses, les trompes et la muqueuse du pharynx depuis les arrière-narines jusqu'à la face antérieure de la colonne vertébrale. Comme la face, privée des parties qui la soutenaient, s'affaisse contre l'extrémité postérieure du crâne, il est nécessaire, dans beaucoup de cas, de remplir ce vide avec de la paille ou un bloc de bois. De cette manière on évitera des mutilations hideuses, tout en enlevant ce qu'il faut, si l'on a la précaution de laisser en place le pavillon de l'oreille et de ne comprendre la peau que dans l'une des deux sections verticales, celle qui passe derrière l'apophyse mastoïde. On peut alors détacher la peau et le pavillon d'arrière en avant et recoudre la plaie après avoir satisfait aux exigences de la

science. Un tel cadavre peut subir l'inspection des yeux les plus défiants, sans que la mutilation soit reconnue.

On n'obtient pas un résultat aussi satisfaisant, quand on est obligé, pour l'un ou l'autre motif, parce que la scie n'est pas assez grande par exemple, d'enlever séparément les os temporaux. Alors on fait converger de chaque côté les deux sections verticales vers le sphénoïde, de manière à épargner celui-ci et la portion basilaire de l'occipital; on désarticule le rocher de chaque côté au moyen de la gouge et du maillet et l'on détache par quelques coups de scalpel, les parties molles qu'il importe d'examiner. Mais on n'obtient ainsi que des fragments de la cavité naso-pharyngienne et non pas son ensemble, comme par le premier procédé. Ceci est d'autant plus fâcheux, que c'est précisément à cette région qu'il faut chercher l'origine de nombreuses affections de l'oreille; la muqueuse du pharynx peut être le siége d'altérations variées, d'autres se développent dans les tissus qu'elle recouvre, ce sont des hyperémies, des ulcérations, des hypertrophies générales ou partielles, la formation de replis, de diverticules, de tumeurs et d'abcès sous-muqueux; toutes affections dont nous ne savons encore que peu de chose, et qui réclament de nombreuses recherches de rhinoscopie et d'anatomie pathologique.

S'il fallait absolument éviter toutes traces extérieures de résection du crâne, on pourrait laisser en place la portion squammeuse des temporaux et en détacher les pyramides à l'aide de la gouge et du maillet, en enfonçant l'instrument tranchant à travers la paroi supérieure

de la moitié interne du conduit auditif osseux, près de la membrane du tympan, à peu près à l'endroit où a été faite la section représentée fig. 1. En s'y prenant ainsi on désarticule la pyramide et on la sépare des parties voisines à l'aide du couteau. Mais on court risque de déterminer des fissures osseuses à des régions qu'il importe de respecter.

Après avoir détaché le temporal, n'importe par quel procédé, il faut enlever avec les ciseaux et le sécateur la paroi antérieure du conduit auditif, pour mettre à nu la membrane tympanique. Après l'avoir examinée, on passe à la trompe d'Eustache et l'on ouvre avec des ciseaux la membrane qui complète sa portion cartilagineuse. Quand on arrive à la portion osseuse de la trompe, on la divise, fragment par fragment, en examinant pour chaque section l'état de la muqueuse et le calibre du canal. Il faut avoir soin d'entamer la trompe du côté externe, près de la portion squammeuse du temporal, afin de ne pas léser le muscle tenseur du tympan, qui se trouve placé en dedans. Plus on se rapproche de la caisse du tympan plus il importe de procéder lentement et avec circonspection, il ne faut pas négliger surtout d'examiner les saillies, les brides et les replis, qui existent près de l'orifice tympanique de la trompe et qui s'étendent souvent à la membrane du tympan. Ordinairement j'enlève la paroi supérieure de la caisse du tympan avant d'ouvrir la partie supérieure de la trompe, afin de pouvoir mieux examiner les parties en procédant de haut en bas. Il faut se rappeler que la voûte de la caisse du tympan est peu éloignée de la tête du marteau, qu'il faut se garder de toucher avec le sécateur ou la pince. On enlèvera donc la voûte du tympan, en commençant en

arrière, près de l'apophyse mastoïde, ce qui permettra de mieux se rendre compte de la situation du marteau. Pour ouvrir l'oreille moyenne en haut, on fera bien d'employer une forte pince avec laquelle on enlèvera petit à petit le tissu osseux, après que l'on aura fait une brèche avec le sécateur. Quand on aura suffisamment examiné l'intérieur de la caisse du tympan, on s'assurera du degré de mobilité de l'articulation malléo-incudéenne et de l'étrier, à l'aide d'une pince fine, et l'on examinera les soudures et les adhérences anormales, s'il en existe. Pour bien les étudier dans tous leurs détails, sans endommager la pièce anatomique, il faut entamer, au moyen d'une petite scie, la partie antérieure de la pyramide par une section qui aboutit à peu près à angle droit à la membrane du tympan, et rompre le morceau d'os scié près du plancher de la caisse du tympan ; on peut alors examiner cette cavité de côté et par en bas, sans que la membrane tympanique et ses adhérences aient été dérangées de leur position. De pareilles coupes de la caisse du tympan, comme celle qui est représentée fig. IV, sont fort instructives dans beaucoup de cas ; mais comme il faut entamer en même temps avec la scie une partie du labyrinthe, il convient d'examiner d'abord celui-ci, de la manière qui sera indiquée plus loin, si l'on juge que c'est nécessaire. Pour examiner la face interne de la membrane du tympan et la paroi labyrinthique de l'oreille moyenne, il est nécessaire de diviser l'os temporal en deux, la pyramide d'un côté, la portion squammeuse et l'apophyse mastoïde de l'autre. A cet effet, on coupe d'abord le tendon du muscle tenseur du tympan et l'on sépare au moyen d'un scalpel fin l'étrier de l'enclume (à l'os

lenticulaire). Après avoir ouvert les cellules mastoïdiennes en haut et en arrière, on attaque la face inférieure du rocher, en faisant attention au sinus transverse à son entrée dans la jugulaire et à la carotide interne, renfermée dans son canal osseux. En incisant ensuite avec des pinces incisives bien tranchantes, la lamelle osseuse qui sépare la trompe d'Eustache du canal carotidien, et la cloison qui existe entre celui-ci et la fosse qui contient le golfe de la veine jugulaire, la préparation se sépare ordinairement en deux moitiés, il ne faut plus que quelques coups de ciseaux à travers les parties molles, la muqueuse de la caisse et le nerf facial. La moitié extérieure de la pièce nous montre une partie des cellules de la région mastoïdienne et la face interne de la membrane du tympan, avec le marteau, l'enclume et la paroi antérieure de la portion osseuse de la trompe. En détachant avec précaution l'enclume de son articulation avec la tête du marteau, on met à nu la corde du tympan dans toute l'étendue de son trajet à travers la caisse, l'insertion du tenseur de la membrane tympanique et les deux bourses de cette membrane (fig. II) ; on peut examiner le contenu de celles-ci, leurs adhérences pathologiques, s'il en existe, etc. ; on examinera aussi la membrane du tympan, son degré de transparence, enfin on la détachera, si l'on veut, de son insertion à l'anneau tympanique. Pour l'étude micrographique de la membrane, il suffit le plus souvent d'en enlever un secteur. La moitié interne de la préparation est formée par la pyramide et nous permet d'examiner sa paroi labyrinthique dans tous ses détails (fig III). Ordinairement en incisant l'os temporal comme il a été dit, on

ouvre la pyramide de sorte que le muscle de l'étrier est mis à nu, comme le muscle du marteau, et peut servir à des recherches microscopiques. On examine ensuite la fenêtre ronde, son canal et sa membrane obturatrice, on s'assure encore une fois de la mobilité de l'étrier en exerçant de légères tractions sur son tendon et sur ses branches, qui se brisent aisément quand il existe des adhérences anormales. Pour bien examiner la membrane obturatrice de la fenêtre ronde et celle de la fenêtre ovale, il faut y arriver de dedans en dehors, du côté du vestibule et du limaçon, ce n'est qu'après avoir ouvert le labyrinthe qu'on peut les étudier au microscope.

Dans les cas où il importe beaucoup d'examiner l'oreille interne, lorsque les pièces sont fraîches, il faut procéder d'abord à l'examen de cette région ; s'il s'est écoulé déjà un certain temps après la mort, on laisse macérer quelques jours l'oreille dans une solution d'acide chromique faible ou de chromate de potasse. Il vaut mieux employer celui-ci, parce qu'il n'attaque pas le tranchant des instruments comme le fait l'acide chromique ; je dois faire remarquer, en outre, que les otolithes, composés de carbonate de chaux, se dissolvent dans une solution d'acide chromique étendue, et qu'on ne doit pas s'étonner de ne pas en rencontrer après que les pièces ont été macérées dans une solution acide. On examinera d'abord le nerf acoustique, en ouvrant le conduit auditif interne à sa paroi supérieure et en mettant à nu ce nerf et le nerf facial. Pour les recherches micrographiques il est bon d'examiner le nerf acoustique comparativement avec le facial ou un autre nerf. En suivant le canal de Fallope de

la caisse du tympan au genou du nerf facial, on rencontre les parties les plus importantes du labyrinthe, le limaçon et le vestibule, situées des deux côtés du nerf et sur un plan plus profond ; rien n'est plus facile que de les ouvrir à leur région supérieure. Pour le limaçon on constatera tout au plus quelques altérations peu caractéristiques, des collections purulentes, des extravasats, etc. ; je dois rappeler à ce propos qu'il contient souvent beaucoup de pigment à l'état normal. Le vestibule offre plus d'intérêt : le saccule et les ampoules des canaux semi-circulaires permettent le plus souvent de reconnaître les terminaisons des fibres nerveuses, et l'épithéléon pavimenteux qui les tapisse se conserve longtemps intact. Le canal semi-circulaire supérieur est ordinairement ouvert quand on enlève la voûte de l'oreille moyenne, ou tout au moins quand on ouvre le labyrinthe. Dégager complétement les canaux semi-circulaires à l'aide du ciseau, comme le conseille Voltolini (*Virchow's Archiv*, t. XVIII, page 36) est une opération fastidieuse et le plus souvent inutile, car il est facile de les extraire de leur enveloppe osseuse pour les examiner à loisir. Finalement on explorera la fenêtre ovale en dedans, la transparence du cercle membraneux qui environne la base de l'étrier, ainsi que la membrane de la fenêtre ronde ; il est facile alors d'isoler ces parties et de les étudier au microscope.

C'est ainsi qu'on passe en revue toutes les parties essentielles de l'organe de l'ouïe, séparément, et dans leurs rapports avec les organes voisins, et cette méthode de dissection convient aussi pour l'étude de l'anatomie normale de l'oreille.

Il va sans dire que dans bien des cas particuliers il faudra s'écarter plus ou moins des règles générales que nous avons posées.

Il est souvent désirable de pouvoir examiner les parties de l'encéphale qui sont en rapport avec le nerf acoustique et qui donnent naissance à celui-ci, notamment le quatrième ventricule, la membrane qui le tapisse et les parties environnantes. (Hyrtl constata chez trois sourds-muets l'absence des stries de Wrisberg; Wenzel a observé plusieurs fois chez des sourds la disparition des ailes cendrées du quatrième ventricule, qui donnent naissance au nerf acoustique. Herman Meyer a publié récemment dans les *Archives de Virchow,* t. XIV, l'autopsie d'un sourd-muet, chez lequel il y avait épaississement de la membrane de tous les ventricules et surtout de celle du plancher du quatrième ventricule, traces manifestes d'une méningite interne, affection qui ne paraît pas être très-rare pendant la vie intra-utérine).

Pour disséquer convenablement l'oreille, on a besoin, outre les instruments renfermés dans les boîtes ordinaires à dissection, d'une ou deux pinces incisives, construites sur le même modèle que les pinces pour les ongles. Sous ce rapport je ne connais pas de meilleur instrument que la pince-gouge de Luër, avec laquelle on peut enlever à coup sûr et sans léser aucunement les parties voisines, de petits fragments du tissu osseux le plus dur. Pour les préparations délicates je fais usage de burins, de ciseaux à main et de doloires de différentes formes. Le marteau et le ciseau sont de bons instruments, mais celui qui n'a pas l'habitude de s'en servir, gâtera inutilement beaucoup

de préparations. La scie, dont on a recommandé l'emploi pour les préparations du temporal macéré et séché, ne peut servir qu'à des travaux préparatoires, car les scies les plus fines détachent des éclats d'os et blessent les parties molles, ce qui empêche de voir clairement la disposition des organes. Il en est de même des limes. Pour travailler avec précision et à l'aise, il faut employer un appareil de fixation ; je me sers à cet effet d'un étau. Il suffirait sans doute, dans bien des cas, d'une planche bordée d'un ruban.

TABLE DES MATIÈRES.

Pages.

§ 1. *Division de l'oreille* 1

§ 2. *Pavillon de l'oreille*. Ses dimensions chez le fœtus. Concrétions qui s'y développent chez les goutteux. (Son importance physiognomonique). 1

CONDUIT AUDITIF EXTERNE.

§ 3. Longueur du conduit. Sa formation, son ossification chez l'enfant. Fente qu'il présente pendant les premières années de la vie. 4

§ 4. Réunion de la portion cartilagineuse du conduit à la portion osseuse. Mobilité passive et extensibilité de la portion cartilagineuse; sa structure, son rétrécissement chez les vieillards. 8

§ 5. Direction du conduit auditif, son trajet chez les adultes et les enfants; leur influence sur l'examen de la membrane du tympan. Injections. 11

§ 6. Endroit où le conduit se rétrécit, sa largeur moyenne. Extraction des corps étrangers. Opération nouvelle proposée pour les cas rebelles. 15

§ 7. Symptômes généraux dus à la présence de corps étrangers dans l'oreille. Nerfs du conduit auditif externe. 20

§ 8. Tissu cutané de la portion externe du conduit auditif. Glandes céramineuses. Accumulation du cérumen; comment elle se fait. 22

§ 9. Membrane qui tapisse le conduit osseux. Rapports entre la peau et le périoste. Dangers des inflammations à l'intérieur du conduit osseux; endroit où elles surviennent. . . . 24

§ 10. Rapports entre le maxillaire inférieur et le conduit auditif osseux. Hémorrhagie dans les cas de chute sur le menton. Amincissement de la paroi antérieure du conduit. . . . 28

MEMBRANE DU TYMPAN.

§ 11. Position et structure de la membrane du tympan. Importance de son examen chez les malades. Nécessité de connaître exactement l'aspect qu'elle présente à l'état normal. Trou de Rivinus. 30

§ 12. Anneau fibro-cartilagineux du tympan. Angle d'inclinaison de la membrane tympanique chez le fœtus, chez l'enfant et chez l'adulte. Sa forme. Son diamètre chez l'adulte et chez l'embryon à diverses époques de la vie intra-utérine. Manche du marteau. Apophyse externe du marteau. Dépression de la membrane tympanique. 34

§ 13. Coloration de la membrane du tympan, son éclat. Triangle lumineux du tympan, sa signification 39
§ 14. Épaisseur de la membrane tympanique. Déchirures par suite d'un soufflet, d'une explosion. Précautions à prendre en sondant l'oreille. 44
§ 15. Élasticité de la membrane tympanique. Ses mouvements quand on insuffle l'oreille moyenne. 47
§ 16. Pulsations dans les cas de perforation du tympan 49
§ 17. Histologie de la membrane tympanique. Couches interne et externe. Affections dont elles sont susceptibles, symptômes de celles-ci 50
§ 18. Couche fibreuse du tympan composée de deux sortes de fibres. Bourses antérieure et postérieure. Anneau fibreux . 54
§ 19. Réseaux vasculaires. Force génératrice de la membrane tympanique. Déplétions sanguines dans les maladies de l'oreille 60
§ 20. Nerfs de la membrane du tympan. Effets de la chaleur et du froid; sympathies entre les douleurs d'oreille et celles des dents. 65

CAISSE DU TYMPAN.

§ 21. Paroi externe de la caisse. Corde du tympan. Abcès secondaire dans le conduit auditif externe. Parois postérieure et inférieure. Voisinage du sinus transverse et de la veine jugulaire interne. Importance de ces rapports. 65
§ 22. Orifice tympanique de la trompe d'Eustache. Scissure de Glaser. Relations entre l'inflammation de la parotide et l'otite. Proximité de l'artère carotide interne. Hémorrhagies de l'oreille, leurs différentes sources 72
§ 23. Paroi supérieure de la caisse. C'est le plus souvent par son intermédiaire que les affections de l'oreille s'étendent au cerveau. Son amincissement. Relations entre la dure-mère et la caisse du tympan, résultant de la disposition des vaisseaux. Vertiges qui surviennent pendant le cours des affections de l'oreille moyenne 76
§ 24. Paroi interne de la caisse du tympan. Fenêtre ovale. Étrier. Prétendue articulation stapédio-vestibulaire. Fenêtre ronde, la membrane qui la ferme n'est pas visible de l'extérieur. Promontoire. Nerf facial, troubles fonctionnels qu'il présente dans les affections de l'oreille. Rôle que joue la paroi interne de la caisse du tympan dans l'extension de l'inflammation aux méninges 79
§ 25. Rapports de position entre les différentes parties de la paroi labyrinthique de la caisse et la membrane du tympan . . 87
§ 26. Diamètres de la caisse du tympan; distances des différentes

parties entre elles. Développement des adhérences. Perforation artificielle du tympan 89
§ 27. Muqueuse de la cavité tympanique chez l'enfant et chez l'adulte. Épithéléon et glandes. Fréquence de l'otite purulente interne chez les très-jeunes enfants. 95
§ 28. La cavité tympanique pendant la vie fœtale. Ossification des osselets de l'ouïe 98
§ 29. Rapports entre la muqueuse et le périoste. Comment certaines affections de l'oreille moyenne peuvent compromettre la vie. 100
§ 30. Vaisseaux et nerfs de la caisse du tympan. Ganglion otique. Symptômes généraux qui dépendent d'affections de l'oreille. 107
§ 31. Corde du tympan. Sensation qu'on éprouve à la pointe de la langue pendant la faradisation de l'oreille. Méthode à suivre dans la faradisation 111

APOPHYSE MASTOÏDE.

§ 32. Variations dans sa structure. Du peu d'importance de la conductibilité des os du crâne pour les sons, sous le rapport du diagnostique. Développement de l'emphysème dans cette région 115
§ 33. Perforation de l'apophyse mastoïde. Indication de cette opération, son histoire 119

TROMPE D'EUSTACHE.

§ 34. Sa composition, sa longueur, sa forme et son calibre. Introduction d'instruments, injections dans la cavité du tympan. Introduction de médicaments vaporisés à l'aide du cathéter. 124
§ 35. La trompe d'Eustache chez l'enfant. Sa muqueuse, sécrétion de celle-ci. Occlusion de la trompe, influence des mouvements de déglutition. Muscles du voile du palais et de la trompe d'Eustache. 129

OREILLE INTERNE, LABYRINTHE.

§ 36. Courte description de sa composition, de son mode de nutrition et de son développement. Rareté des affections primitives du labyrinthe. Rapports entre les vaisseaux de l'oreille moyenne et ceux de l'oreille interne. 136
§ 37. Le nerf acoustique à l'intérieur du conduit auditif interne; fréquence des déchirures du nerf en cet endroit. Conduit auditif interne. Écoulements de sérosité par l'oreille dans les fractures du crâne. 145

APPENDICE.

§ 38. De la méthode à suivre pour disséquer l'organe de l'ouïe. . 148

EXPLICATION DES FIGURES.

Figure I. *Coupe verticale du conduit auditif osseux* (côté droit), passant près de la membrane du tympan et à peu près parallèle à celle-ci : M. A. E. Conduit auditif externe. C. Gl. M. Cavité glénoïde. Squ. Surface interne de la portion écailleuse du temporal. La dure-mère a été enlevée, on distingue les saillies et les enfoncements de la surface interne du crâne (*juga cerebralia et impressiones digitatæ*), en haut une gouttière vasculaire à direction horizontale. Pr. M. L'apophyse mastoïde et les cellules mastoïdiennes. F. S. Fosse sigmoïde, parcourue par le sinus transverse.

Figure II. *Face interne de la membrane tympanique et bourses tympaniques* (côté gauche). — *a.* Bourse postérieure de la membrane du tympan ; *b.* Bourse antérieure ; *c.* Repli de la membrane pour former la bourse postérieure (Il est vu en raccourci, parce que le dessinateur a donné une position légèrement oblique à la pièce, pour qu'on puisse voir l'intérieur des bourses tympaniques). Ch. T. Corde du tympan. C. M. Tête du marteau. M. M. Manche du marteau. T. M. Le tendon du muscle tenseur du tympan, coupé. T. Paroi osseuse antérieure de la trompe d'Eustache.

Figure III. *Paroi interne de la caisse du tympan et une partie de la paroi postérieure, vues de face.* — *a.* Muscle tenseur du tympan, au dessus du promontoire on voit la section de son tendon ; *b.* Paroi supérieure de la portion osseuse de la trompe, interrompue par le canal carotidien ouvert ; *c.* Artère carotide interne dans son canal ; *d.* Fossette du bulbe de la veine jugulaire interne ; *e.* Entrée de la fenêtre ronde ; *f.* Muscle de l'étrier dont la gaine osseuse a été enlevée en grande partie. En haut, son tendon qui se rend à la tête de l'étrier ; *g.* Le nerf facial à l'intérieur du canal de Fallope, ouvert dans sa moitié inférieure. En haut, le coude du nerf facial ; *h.* Canal semi-circulaire horizontal ouvert à sa région la plus saillante ; *i.* Promontoire.

Figure IV. *Coupe verticale de la caisse du tympan.* — M. A. E. Conduit auditif externe, au fond du conduit la membrane tympanique et le marteau. C. Limaçon et fenêtre ronde. La saillie osseuse appartient au promontoire. V. Vestibule. T. M. Tendon du tenseur du tympan. M. T. T. Section du muscle lui-même près de l'insertion du tendon. F. Section du nerf facial. F. J. Fossette pour le bulbe de la veine jugulaire interne, au-dessous du plancher de la caisse du tympan. On voit au fond de la cavité tympanique l'étrier et la longue branche de l'enclume (L'étrier aurait dû être représenté un peu plus oblique de haut en bas).

Fig 1.

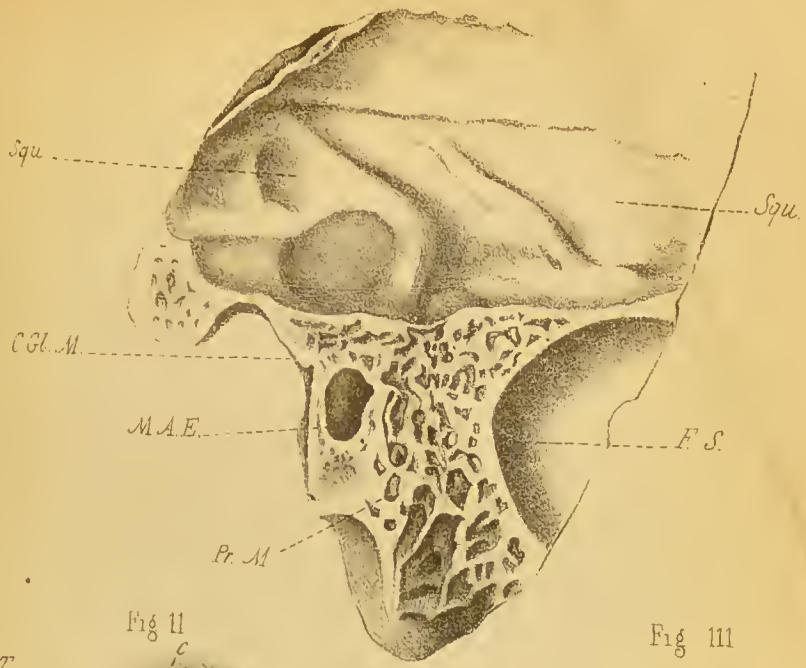

Fig II

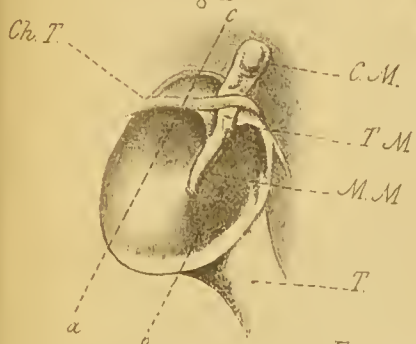

Fig III

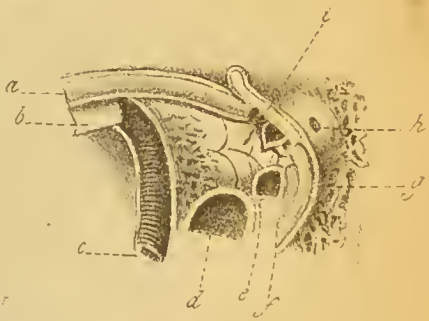

Fig IV

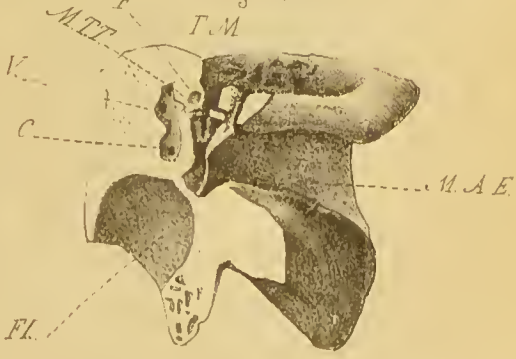

Van Biervliet Anatomie de l'oreille

Bruxelles, Lircher & Manceaux

IRREGULAR PAGINA
P. 161 FOLLOWS P.